# KAPOSIFORM LYMPHANGIOMATOSIS Ở NGƯỜI TRƯỞNG THÀNH BIỂU HIỆN TRÀN DỊCH MÀNG PHỔI TÁI PHÁT VÀ RỐI LOẠN ĐÔNG MÁU TIÊU THỤ: BÁO CÁO CA BỆNH

**Phạm Thị Tuyết Nhung**[1]
**Phạm Văn Hiệu**[1]
**Ngô Thị Hoài**[2]
**Vũ Anh Đức**[3]
**Nguyễn Thị Thùy Trang**[1]
**Phan Thị Thanh Long**[1]
**Lê Thị Thu Huyền**[1]

[1] *Khoa Huyết học lâm sàng, Bệnh viện Trung ương Quân đội 108*

[2] *Khoa Cấp cứu tiêu hóa, Bệnh viện Trung ương Quân đội 108*

[3] *Khoa Hồi sức nội khoa và chống độc, Bệnh viện Trung ương Quân đội 108*

**Tác giả chịu trách nhiệm**
**Phạm Thị Tuyết Nhung**
*Khoa Huyết học lâm sàng, Bệnh viện Trung ương Quân đội 108*
*Email: nhunginseoul@gmail.com*

**Ngày nhận bài:** 05/08/2026
**Ngày phản biện:** 15/10/2026
**Ngày đồng ý đăng:** 29/10/2026

**DOI:** 10.52322/jocmbmh.156.0305

**TÓM TẮT**

**Đặt vấn đề:** Kaposiform lymphangiomatosis (KLA) là bệnh lý dị dạng bạch mạch rất hiếm gặp, tiến triển xâm lấn và có tiên lượng nặng. Bệnh thường biểu hiện bằng tràn dịch dưỡng chấp, tổn thương phổi lan tỏa, rối loạn đông máu tiêu thụ và suy hô hấp. Việc chẩn đoán thường gặp nhiều khó khăn do biểu hiện lâm sàng không đặc hiệu và dễ nhầm lẫn với các bệnh lý bạch mạch khác.

**Báo cáo ca bệnh:** Chúng tôi báo cáo trường hợp bệnh nhân nam, 29 tuổi, có tiền sử tràn dịch màng phổi tái phát từ năm 2014, đã được bóc vỏ phổi và chọc hút dịch màng phổi nhiều lần. Bệnh nhân nhập viện vì khó thở tăng dần kèm đi ngoài phân đen. Xét nghiệm ghi nhận thiếu máu nặng (Hb 42 g/L), giảm tiểu cầu, giảm fibrinogen (0,89 g/L) và D-dimer tăng cao (12.106 ng/mL), phù hợp với tình trạng rối loạn đông máu tiêu thụ. Hình ảnh chụp cắt lớp vi tính cho thấy tổn thương dạng dịch lan tỏa trung thất, thành ngực, sau phúc mạc, tổn thương xương và tràn dịch màng phổi hai bên. Sinh thiết tổn thương thành ngực cho kết quả giải phẫu bệnh là mô xơ mỡ có ổ nhỏ không điển hình, chưa loại trừ u. Bệnh nhân được chẩn đoán lâm sàng hướng tới Kaposiform lymphangiomatosis và điều trị bằng thuốc ức chế mTOR kết hợp vincristine cùng các biện pháp hỗ trợ tích cực. Sau 4 tuần điều trị, bệnh nhân đã có thể tự thở, tình trạng rối loạn đông máu được cải thiện đáng kể.

**Kết luận:** KLA là bệnh lý hiếm gặp nhưng có thể gây các biến chứng đe dọa tính mạng như rối loạn đông máu tiêu thụ, xuất huyết và suy hô hấp. Việc nhận biết sớm các đặc điểm lâm sàng và mô bệnh học có ý nghĩa quan trọng trong chẩn đoán và điều trị.

***Từ khóa:*** *Kaposiform lymphangiomatosis, dị dạng bạch mạch, rối loạn đông máu tiêu thụ, vincristine, thuốc ức chế mTOR.*

## 1. ĐẶT VẤN ĐỀ

Kaposiform lymphangiomatosis (KLA) là một bệnh lý bạch mạch hiếm gặp được mô tả lần đầu năm 2014. Bệnh được xếp vào nhóm dị dạng bạch mạch phức tạp theo phân loại của Hiệp hội quốc tế về nghiên cứu bất thường mạch máu (ISSVA). Đặc trưng của KLA là sự tăng sinh bất thường của hệ bạch mạch với các tế bào nội mô dạng hình thoi, xâm nhập lan tỏa vào trung thất, phổi, màng phổi, xương và các cơ quan khác [1].

Biểu hiện lâm sàng thường gặp gồm tràn dịch màng phổi hoặc màng tim tái phát, suy hô hấp tiến triển, giảm tiểu cầu và rối loạn đông máu tiêu thụ. Tỷ lệ tử vong của KLA cao hơn đáng kể so với các bệnh lý bạch mạch lan tỏa khác như Generalized Lymphatic Anomaly (GLA). Do số lượng ca bệnh được công bố còn hạn chế, việc báo cáo thêm các trường hợp mới có ý nghĩa quan trọng trong nâng cao nhận thức và tối ưu hóa chiến lược điều trị [1,2].

Chúng tôi báo cáo một trường hợp KLA ở người trưởng thành với biểu hiện nổi bật là tràn dịch màng phổi tái phát kéo dài hơn 10 năm, rối loạn đông máu tiêu thụ nặng và xuất huyết tiêu hóa.

## 2. BÁO CÁO CA BỆNH

Bệnh nhân nam, sinh năm 1997.

Từ năm 2014, bệnh nhân xuất hiện tràn dịch màng phổi tái phát nhiều lần, đã được điều trị tại nhiều cơ sở y tế, mỗi năm bệnh nhân nhập viện một đến hai lần vì khó thở. Trong quá trình điều trị, bệnh nhân được bóc vỏ phổi và chọc hút dịch màng phổi hai bên nhiều lần nhưng chưa xác định được nguyên nhân. Năm 2024 bệnh nhân bị xuất huyết tiêu hóa, đã nội soi tiêu hóa hai lần nhưng chưa xác định được căn nguyên.

Ngày 30/4/2026, bệnh nhân nhập Bệnh viện Trung ương Quân đội 108 vì khó thở tăng dần kèm đi ngoài phân đen. Nội soi tiêu hóa trên ghi nhận xuất huyết tiêu hóa nhưng không phát hiện tổn thương thực thể rõ ràng, nghĩ nhiều đến xuất huyết liên quan rối loạn đông máu.

Khám lâm sàng ghi nhận bệnh nhân thể trạng gầy, khó thở, ECOG 2–3, gan lách không to.

Xét nghiệm máu cho thấy thiếu máu nặng với Hb 42 g/L, số lượng tiểu cầu 51 G/L, fibrinogen 0,89 g/L, D-dimer 12.106 ng/mL, PT giảm (65%) và APTT kéo dài (41,7 s). Kết quả ROTEM cho thấy tình trạng thiếu hụt fibrinogen và giảm khả năng đông máu toàn thể.

Chụp cắt lớp vi tính ngực ghi nhận tràn dịch màng phổi hai bên, tràn dịch màng tim, tổn thương dạng dịch lan tỏa trung thất, tổn thương mô mềm thành ngực và các tổn thương xương sườn. Chụp cắt lớp vi tính ổ bụng phát hiện các tổn thương dạng dịch lan dọc sau phúc mạc, quanh động mạch chủ bụng và động mạch chậu, kèm theo các tổn thương xương vùng chậu.

Tủy đồ không phát hiện bất thường. Các xét nghiệm bệnh tự miễn (ANA, anti-dsDNA, ANCA) âm tính. Các dấu ấn ung thư gồm AFP, CEA, CA 19-9, CA 72-4, NSE, CYFRA 21-1 và SCC đều trong giới hạn bình thường.

Sinh thiết tổn thương thành ngực cho kết quả giải phẫu bệnh là mô xơ mỡ có ổ nhỏ không điển hình, chưa loại trừ u.

Ngày 11/5/2026, bệnh nhân được hội chẩn toàn viện và thống nhất chẩn đoán lâm sàng hướng tới Kaposiform lymphangiomatosis kèm rối loạn đông máu tiêu thụ, xuất huyết tiêu hóa và tràn dịch màng phổi tái phát.

Bệnh nhân được điều trị bằng thuốc ức chế

mTOR (everolimus 1,5 mg hàng ngày) kết hợp vincristine 2 mg hàng tuần. Hai ngày sau khởi trị, bệnh nhân xuất hiện suy hô hấp tiến triển và được chuyển khoa Hồi sức tích cực. Bệnh nhân được điều trị hỗ trợ tích cực gồm đặt ống nội khí quản thở máy, truyền khối hồng cầu, truyền tiểu cầu, cryoprecipitate, albumin, kháng sinh, hỗ trợ hô hấp và tiếp tục liệu pháp everolimus kết hợp vincristine.

Sau 4 tuần điều trị, bệnh nhân dung nạp thuốc tốt, cai máy thở sau 3 tuần thở máy. Tại thời điểm đánh giá sau 8 tuần điều trị, bệnh nhân tỉnh táo, tự thở qua mở khí quản, $SpO_2$ đạt 95%, tình trạng hô hấp cải thiện dần. Xét nghiệm đông máu huyết tương cải thiện gần hoàn toàn, các tổn thương phổi, dịch màng phổi và mô mềm giảm khoảng 10%. Bệnh nhân được tiếp tục điều trị theo liệu trình trên, dự kiến đánh giá đáp ứng sau mỗi 3 tháng.

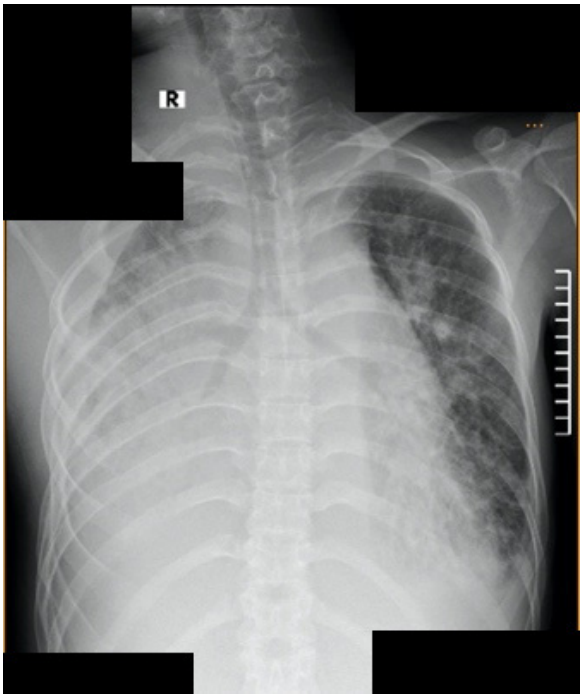


**Hình 1. X-quang: Tổn thương lan tỏa gần hết nhu mô phổi, phần phổi sáng còn lại rất ít**

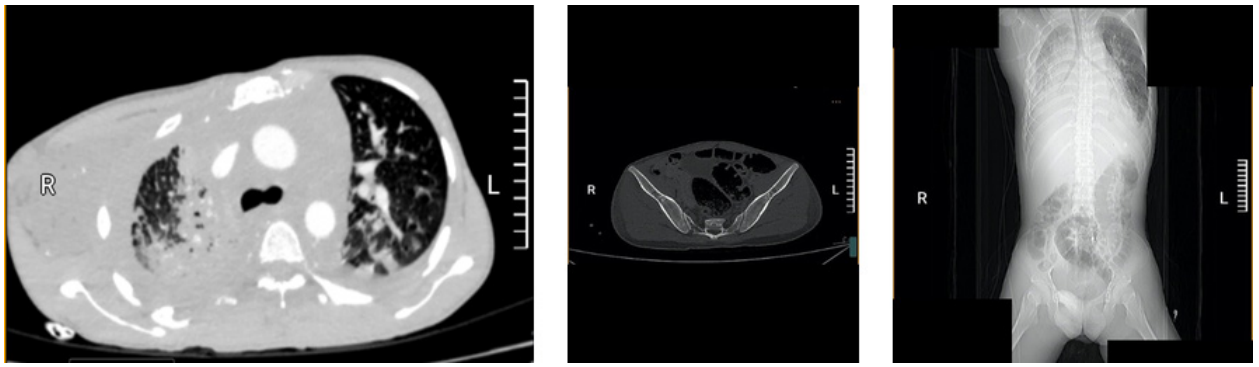


**Hình 2. CT-scan toàn thân thời điểm mới chẩn đoán: Tràn dịch màng phổi hai bên, tràn dịch màng tim, tổn thương dạng dịch lan tỏa trung thất, tổn thương mô mềm thành ngực và các tổn thương xương sườn, các tổn thương dạng dịch lan dọc sau phúc mạc, quanh động mạch chủ bụng và động mạch chậu, kèm theo các tổn thương xương vùng chậu**

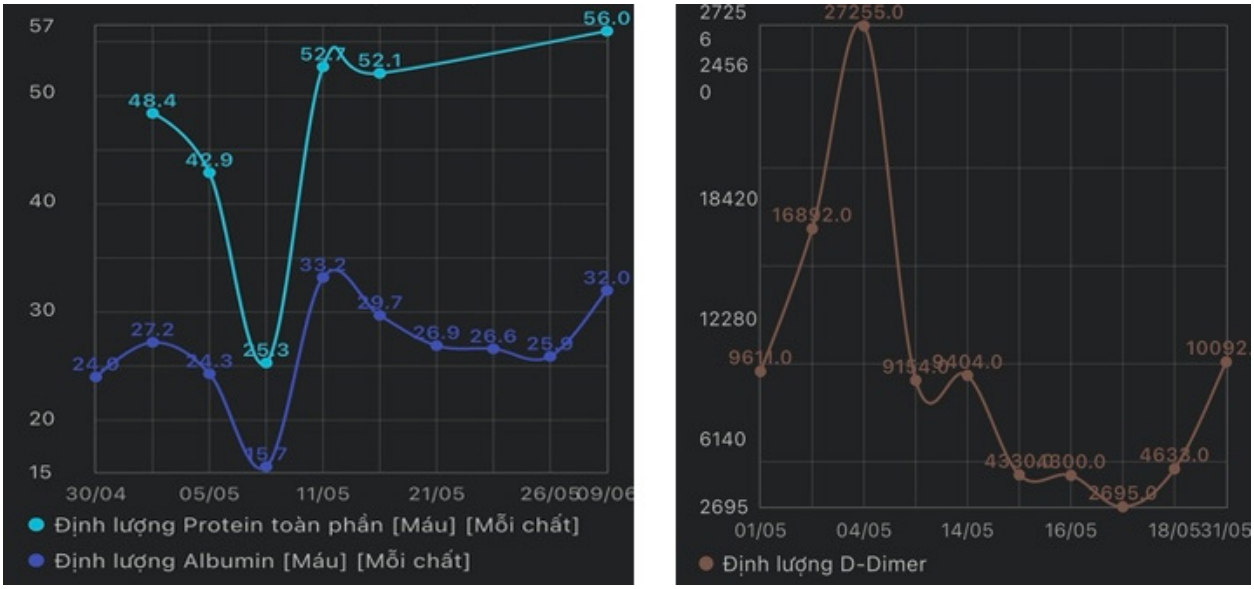


**Hình 3. Diễn biến xét nghiệm: Chỉ số protid và albumin giảm sâu ở thời điểm chẩn đoán và trước điều trị, cải thiện dần trong quá trình điều trị. D-dimer giảm dần**

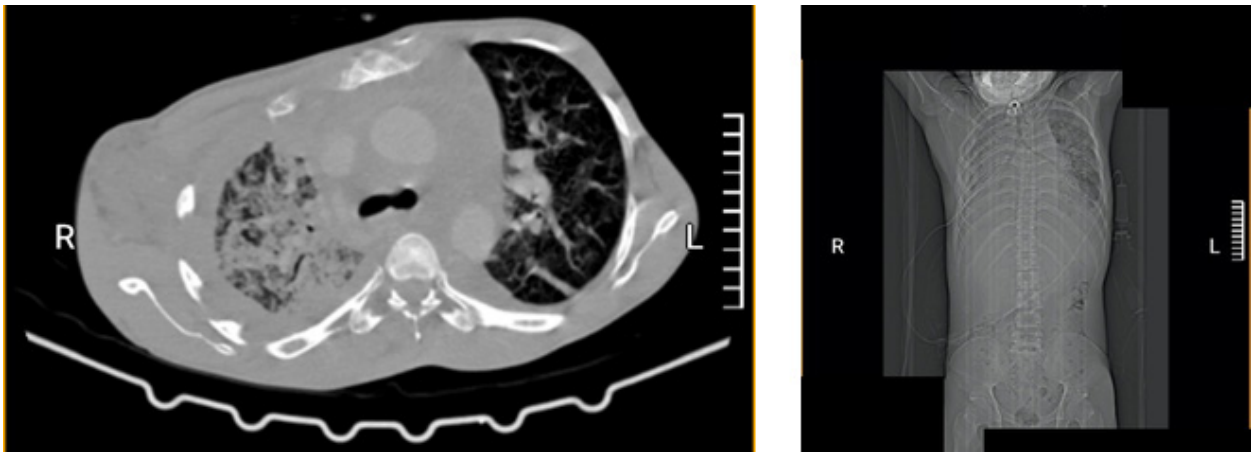


**Hình 4. CT-scan sau 4 tuần điều trị đặc hiệu: Tổn thương nhu mô phổi giảm, phổi sáng hơn**

Tiểu cầu và hemoglobin giảm nặng ở thời điểm chẩn đoán, có xu hướng tăng dần trong quá trình điều trị

## 3. BÀN LUẬN

Kaposiform lymphangiomatosis (KLA) là một bệnh lý dị dạng bạch mạch hiếm gặp, tiến triển xâm lấn và có tiên lượng nặng, được mô tả lần đầu tiên như một thực thể riêng biệt bởi Croteau và cộng sự [1]. Trước đó, nhiều trường hợp KLA thường bị chẩn đoán nhầm với Generalized Lymphatic Anomaly (GLA), Gorham-Stout Disease (GSD) hoặc các bệnh lý ác tính trung thất do sự tương đồng về biểu hiện lâm sàng và hình ảnh học [2,4]. Việc nhận diện KLA như một thực thể bệnh riêng biệt

đã góp phần làm sáng tỏ cơ chế bệnh sinh, đặc điểm mô bệnh học và định hướng điều trị của nhóm bệnh nhân này [4]. Chẩn đoán KLA không dựa vào một chỉ số đơn lẻ mà đòi hỏi sự tiếp cận đa chuyên khoa kết hợp giữa biểu hiện lâm sàng, chẩn đoán hình ảnh, xét nghiệm huyết học/dấu ấn sinh học, mô bệnh học và di truyền học. Trong đó, mô bệnh học có mạch bạch huyết dị dạng, giãn rộng, hình dạng bất thường và tế bào đặc trưng là các cụm tế bào nội mô bạch huyết dạng thoi (spindled LECs hay "kaposiform"), thường chứa hemosiderin. Các tế bào dạng thoi nhuộm dương tính với các dấu ấn mạch bạch huyết: D2-40, LYVE-1 và PROX1. Do sinh thiết mang rủi ro cao gây chảy máu và rò rỉ dịch bạch huyết, chẩn đoán KLA hiện nay có thể được xác lập thông qua sự kết hợp giữa hình ảnh học nâng cao, dấu ấn sinh học và xét nghiệm di truyền không xâm lấn mà không bắt buộc phải sinh thiết [4].

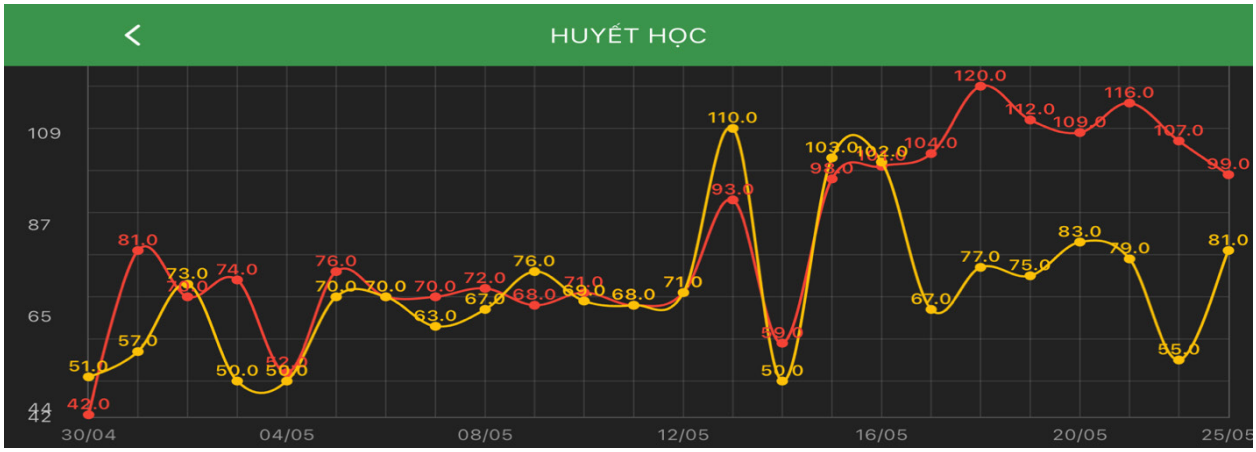


**Hình 5. Diễn biến xét nghiệm: Tiểu cầu Hemoglobin**

Hình ảnh học là công cụ nòng cốt để phát hiện bệnh và đánh giá mức độ tổn thương các cơ quan: tràn dịch màng phổi và màng ngoài tim (thường là dịch xuất huyết hoặc dưỡng chấp), dày lan tỏa của mô kẽ quanh phế quản - mạch máu và liên thùy phổi, xâm nhiễm mô mỡ trung thất bởi các tổn thương giảm tỷ trọng dạng dịch, tổn thương dạng nang ở lách, các tổn thương tiêu xương (osteolytic), dạng nang hoặc thâm nhiễm/tăng lắng đọng mỡ trong tủy xương phân bố ngẫu nhiên. Chụp cộng hưởng từ bạch huyết động (MRL) phát hiện sự bất thường của hệ bạch huyết trung tâm như ống ngực bị giãn, ngoằn ngoèo và bất thường dòng chảy bạch huyết. Về xét nghiệm huyết học và dấu ấn sinh học, nồng độ Angiopoietin-2 (Ang-2) trong máu tăng rất cao (gấp khoảng 9–10 lần so với bình thường). Nồng độ sVEGFR3 trong huyết thanh cũng tăng cao. Rối loạn đông máu tiêu thụ biểu hiện bằng D-dimer tăng cao rõ rệt, fibrinogen và tiểu cầu giảm ở mức độ nhẹ đến trung bình. Về di truyền, đột biến kích hoạt thể khảm *NRAS* p.Q61R hiện diện ở khoảng 90% bệnh nhân KLA. Đột biến này có thể được phát hiện từ mô tổn thương hoặc qua DNA tự do (cfDNA) tách chiết từ huyết tương hoặc dịch màng phổi/dịch cơ thể, hỗ trợ chẩn đoán di truyền không xâm lấn [4].

Trong trường hợp ca bệnh của chúng tôi, bệnh nhân có biểu hiện bệnh từ năm 2014 với tràn dịch màng phổi tái phát nhiều lần, tuy nhiên chỉ được chẩn đoán sau hơn một thập kỷ diễn biến bệnh. Khoảng thời gian kéo dài từ khi xuất hiện triệu chứng đầu tiên đến khi được chẩn

đoán phản ánh một trong những thách thức lớn nhất của KLA là tính chất hiếm gặp và biểu hiện lâm sàng không đặc hiệu. Trong các nghiên cứu đã công bố, phần lớn bệnh nhân KLA được chẩn đoán sau khi đã trải qua nhiều đợt điều trị với các chẩn đoán khác nhau như lao màng phổi, viêm màng phổi mạn tính, tràn dịch dưỡng chấp vô căn hoặc dị dạng bạch mạch lan tỏa [1,2,4]. Điều này cho thấy cần nâng cao nhận thức của các bác sĩ lâm sàng đối với bệnh lý này, đặc biệt ở những bệnh nhân có tràn dịch màng phổi tái phát kéo dài không giải thích được.

Một trong những đặc điểm nổi bật của KLA là sự xâm nhập lan tỏa của hệ bạch mạch bất thường vào nhiều cơ quan khác nhau. Tổn thương thường khu trú ở trung thất, màng phổi, nhu mô phổi, xương, lách và mô mềm [1-4]. Trong ca bệnh của chúng tôi, hình ảnh cắt lớp vi tính ghi nhận tổn thương dạng dịch lan tỏa ở trung thất, thành ngực, sau phúc mạc và vùng quanh động mạch chủ bụng, kèm theo tổn thương xương sườn và xương chậu. Phân bố tổn thương đa cơ quan như vậy phù hợp với mô hình xâm lấn điển hình đã được mô tả trong các nghiên cứu quốc tế. Đặc biệt, tổn thương trung thất và màng phổi được cho là nguyên nhân chính dẫn đến tình trạng tràn dịch màng phổi kéo dài và suy hô hấp tiến triển ở bệnh nhân KLA.

Về mặt mô bệnh học, KLA được đặc trưng bởi sự hiện diện của các cấu trúc bạch mạch bất thường kèm theo các đám tế bào nội mô dạng hình thoi (spindle cells) nằm rải rác trong mô đệm. Đây là đặc điểm giúp phân biệt KLA với GLA. Trong khi GLA chủ yếu bao gồm các kênh bạch mạch giãn rộng được lót bởi các tế bào nội mô trưởng thành, KLA có thêm thành phần tế bào hình thoi với hoạt tính sinh học cao hơn. Các tế bào này thường biểu hiện dương tính với các dấu ấn nội mô bạch mạch như D2-40, PROX1, LYVE-1 và CD31 [4]. Ở trường hợp của chúng tôi, kết quả giải phẫu bệnh chỉ ghi nhận mô xơ mỡ có ổ nhỏ không điển hình và chưa xác định được các dấu ấn hóa mô miễn dịch do cơ sở chưa làm được đầy đủ các dấu ấn này. Tuy không có được tiêu chuẩn vàng để chẩn đoán nhưng với bệnh cảnh lâm sàng phù hợp và diễn biến nặng dần có thể đe dọa đến tính mạng người bệnh nên chúng tôi đã hội chẩn thống nhất về chẩn đoán và hướng điều trị.

Những năm gần đây, các nghiên cứu sinh học phân tử đã góp phần làm sáng tỏ cơ chế bệnh sinh của KLA. Một số tác giả phát hiện đột biến hoạt hóa gen *NRAS* trong mô tổn thương của bệnh nhân KLA. Đột biến này dẫn đến hoạt hóa liên tục con đường tín hiệu RAS-MAPK, làm tăng sinh và tồn tại kéo dài của các tế bào nội mô bạch mạch bất thường. Phát hiện này không chỉ giúp hiểu rõ hơn bản chất bệnh học của KLA mà còn mở ra triển vọng điều trị nhắm trúng đích bằng các thuốc ức chế MEK hoặc các tác nhân tác động lên các con đường tín hiệu liên quan [5-7]. Tuy nhiên, xét nghiệm gen hiện chưa được thực hiện thường quy tại nhiều cơ sở y tế và chưa có trong trường hợp bệnh nhân của chúng tôi.

Một trong những đặc điểm quan trọng nhất giúp định hướng chẩn đoán KLA là tình trạng rối loạn đông máu tiêu thụ. Trong nghiên cứu của Ozeki và cộng sự, phần lớn bệnh nhân KLA có giảm tiểu cầu mức độ từ nhẹ đến trung bình, tăng D-dimer và giảm fibrinogen [8]. Cơ chế của hiện tượng này chưa được hiểu biết hoàn toàn nhưng được cho là liên quan đến sự giữ lại và hoạt hóa tiểu cầu trong các khoang bạch mạch bất thường. Khi tiểu cầu bị hoạt hóa kéo dài, hệ thống đông máu được kích hoạt liên tục, dẫn đến tiêu thụ fibrinogen và các yếu tố đông máu khác [4].

Trường hợp của chúng tôi thể hiện rất rõ

đặc điểm này với số lượng tiểu cầu giảm còn 51 G/L, fibrinogen giảm xuống 0,89 g/L và D-dimer tăng tới 12.106 ng/mL. Đồng thời, kết quả ROTEM cho thấy giảm đáng kể khả năng hình thành cục máu đông và thiếu hụt fibrinogen chức năng. Những dữ liệu này phù hợp với chẩn đoán rối loạn đông máu tiêu thụ trong bối cảnh KLA. Đây là yếu tố tiên lượng quan trọng vì nhiều nghiên cứu cho thấy rối loạn đông máu tiêu thụ có liên quan chặt chẽ với nguy cơ tử vong ở bệnh nhân KLA.

Điểm đặc biệt của ca bệnh này là biểu hiện xuất huyết tiêu hóa nặng dẫn tới thiếu máu nghiêm trọng với nồng độ hemoglobin giảm xuống còn 42 g/L. Trong y văn, xuất huyết tiêu hóa không phải là biểu hiện thường gặp của KLA. Phần lớn bệnh nhân tử vong do suy hô hấp tiến triển, tràn dịch dưỡng chấp kéo dài hoặc nhiễm trùng thứ phát [1,4,8]. Ở bệnh nhân của chúng tôi, nội soi tiêu hóa không phát hiện ổ loét hay tổn thương thực thể rõ ràng, trong khi các xét nghiệm đông máu cho thấy tình trạng tiêu thụ yếu tố đông máu nặng. Do đó, nhiều khả năng xuất huyết tiêu hóa là hậu quả của tình trạng rối loạn đông máu toàn thân hơn là do tổn thương cấu trúc tại đường tiêu hóa. Đây là điểm đáng chú ý vì có thể mở rộng phổ biểu hiện lâm sàng của KLA và nhấn mạnh nguy cơ xuất huyết nặng ở những bệnh nhân có rối loạn đông máu tiêu thụ kéo dài.

Về mặt chẩn đoán phân biệt, trường hợp này đặt ra nhiều khó khăn trong thực hành lâm sàng. Các bệnh lý cần được xem xét bao gồm GLA, GSD, lao màng phổi, lymphoma, u trung thất và các bệnh hệ thống có biểu hiện tràn dịch đa màng. Trong đó, GLA là bệnh lý dễ nhầm lẫn nhất do cùng thuộc nhóm dị dạng bạch mạch lan tỏa. Tuy nhiên, GLA thường ít gây giảm tiểu cầu và giảm fibrinogen nặng. Ngược lại, rối loạn đông máu tiêu thụ được xem là dấu hiệu đặc trưng của KLA. Sự kết hợp giữa tổn thương đa cơ quan, giảm fibrinogen và D-dimer tăng cao giúp định hướng chẩn đoán trong trường hợp này.

Điều trị KLA hiện nay vẫn là một thách thức do chưa có phác đồ chuẩn hóa [4,9]. Trước đây, nhiều phương pháp đã được áp dụng như corticosteroid, interferon alfa, vincristine, cyclophosphamide, xạ trị hoặc phẫu thuật nhưng hiệu quả còn hạn chế. Trong những năm gần đây, sự xuất hiện của các thuốc ức chế mTOR đã làm thay đổi đáng kể chiến lược điều trị. mTOR là một kinase quan trọng tham gia điều hòa tăng trưởng tế bào, chuyển hóa và quá trình hình thành mạch. Sự hoạt hóa bất thường của con đường PI3K-AKT-mTOR được cho là có vai trò trong sự phát triển của nhiều loại dị dạng mạch máu, bao gồm cả KLA.

Sirolimus hiện là thuốc được nghiên cứu nhiều nhất trong điều trị KLA. Nhiều báo cáo cho thấy sirolimus giúp cải thiện triệu chứng hô hấp, giảm lượng dịch màng phổi và cải thiện các chỉ số đông máu [9,10]. Trong trường hợp của chúng tôi, do thuốc sirolimus chưa có ở Việt Nam, bệnh nhân được điều trị bằng everolimus, một thuốc cùng nhóm ức chế mTOR, kết hợp với vincristine. Việc lựa chọn phác đồ này dựa trên tình trạng bệnh tiến triển nặng kèm rối loạn đông máu tiêu thụ rõ rệt. Sau 4 tuần điều trị, bệnh nhân dung nạp thuốc tốt, tình trạng hô hấp ổn định hơn và không ghi nhận độc tính nghiêm trọng liên quan đến điều trị.

Vincristine là một alcaloid nhóm vinca có tác dụng ức chế phân bào thông qua cản trở quá trình hình thành vi ống. Thuốc đã được sử dụng rộng rãi trong điều trị hội chứng Kasabach-Merritt và các u mạch phức tạp. Một số nghiên cứu cho thấy vincristine có thể giúp cải thiện nhanh số lượng tiểu cầu và fibrinogen ở bệnh nhân KLA có rối loạn đông máu tiêu thụ nặng. Do đó, phối hợp vincristine với thuốc ức

chế mTOR được xem là lựa chọn hợp lý trong các trường hợp tiến triển nhanh hoặc đe dọa tính mạng.

Bên cạnh điều trị đặc hiệu, các biện pháp hỗ trợ đóng vai trò hết sức quan trọng. Bệnh nhân của chúng tôi cần truyền khối hồng cầu, truyền tiểu cầu, cryoprecipitate và albumin nhiều lần. Hỗ trợ hô hấp tích cực bằng thở máy trong giai đoạn đầu, kiểm soát nhiễm khuẩn và tối ưu dinh dưỡng là những yếu tố góp phần cải thiện tiên lượng. Thực tế cho thấy tiên lượng của KLA không chỉ phụ thuộc vào kiểm soát tổn thương bạch mạch mà còn liên quan chặt chẽ tới khả năng xử trí các biến chứng như suy hô hấp, nhiễm trùng và xuất huyết.

Tóm lại, trường hợp được báo cáo thể hiện nhiều đặc điểm điển hình đồng thời cũng có những điểm hiếm gặp của KLA. Bệnh nhân có thời gian diễn biến kéo dài hơn 10 năm trước khi được chẩn đoán, có tổn thương đa cơ quan, rối loạn đông máu tiêu thụ nặng và xuất huyết tiêu hóa đe dọa tính mạng. Kết quả này cho thấy KLA cần được nghĩ đến ở những bệnh nhân có tràn dịch màng phổi tái phát kéo dài kèm giảm tiểu cầu và giảm fibrinogen không giải thích được. Chẩn đoán sớm, kết hợp giữa hình ảnh học, mô bệnh học và hóa mô miễn dịch, có vai trò quan trọng trong việc lựa chọn chiến lược điều trị phù hợp và cải thiện tiên lượng người bệnh.

## 4. KẾT LUẬN

Kaposiform lymphangiomatosis là bệnh lý dị dạng bạch mạch hiếm gặp và có khả năng gây tử vong cao do suy hô hấp và rối loạn đông máu tiêu thụ. Trường hợp được báo cáo có đặc điểm nổi bật là tràn dịch màng phổi tái phát kéo dài, xuất huyết tiêu hóa và rối loạn đông máu tiêu thụ nặng. Việc phối hợp dữ liệu lâm sàng, hình ảnh học và xét nghiệm đông máu giúp định hướng chẩn đoán. Điều trị bằng thuốc ức chế mTOR kết hợp vincristine là lựa chọn tiềm năng giúp cải thiện tình trạng bệnh.

## TÀI LIỆU THAM KHẢO

1. Croteau SE, Kozakewich HPW, Perez-Atayde AR, et al. Kaposiform lymphangiomatosis: a distinct aggressive lymphatic anomaly. *J Pediatr*. 2014;164(2):383-388.e1. doi:10.1016/j.jpeds.2013.10.013
2. Ji Y, Chen S, Peng S, Xia C, Li L. Kaposiform lymphangiomatosis and kaposiform hemangioendothelioma: similarities and differences. *Orphanet J Rare Dis*. 2019;14(1):165. doi:10.1186/s13023-019-1147-9
3. Ozeki M, Kanda K, Kawamoto N, et al. Propranolol as an alternative treatment option for pediatric lymphatic malformation. *Tohoku J Exp Med*. 2013;229(1):61-66. doi:10.1620/tjem.229.61
4. McDaniel CG, Adams DM, Steele KE, et al. Kaposiform lymphangiomatosis: diagnosis, pathogenesis, and treatment. *Pediatr Blood Cancer*. 2023;70(4):e30219. doi:10.1002/pbc.30219
5. Barclay SF, Inman KW, Luks VL, et al. A somatic activating *NRAS* variant associated with kaposiform lymphangiomatosis. Genet Med. 2019;21(7):1517-1524. doi:10.1038/s41436-018-0390-0
6. Pereira-Nunes J, Madureira M, Dinis A, Barroca H, Lima J, do Bom-Sucesso M. Kaposiform lymphangiomatosis in a male adolescent: a clinical challenge and the role of genetics. *J Investig Med High Impact Case Rep*. 2023;11:23247096231166678. doi:10.1177/23247096231166678
7. Boscolo E, Limaye N, Huang L, et al. Genetics of lymphatic anomalies. *Semin Pediatr Surg*. 2020;29(5):150973.

8. Ozeki M, Fujino A, Matsuoka K, Nosaka S, Kuroda T, Fukao T. Clinical features and prognosis of generalized lymphatic anomaly, kaposiform lymphangiomatosis, and Gorham-Stout disease. *Pediatr Blood Cancer*. 2016;63(5):832-838. doi:10.1002/pbc.25914

9. Hammer J, Seront E, Duez S, et al. Sirolimus is efficacious in treatment for extensive and/or complex slow-flow vascular malformations: a monocentric prospective phase II study. *Orphanet J Rare Dis*. 2018;13(1):191. doi:10.1186/s13023-018-0934-z

10. Bùi Thị Mỹ Hương, Trương Đình Khải, Nguyễn Đình Văn. Từ một trường hợp hội chứng bạch huyết hiếm gặp. Tạp chí Nhi khoa. 2022. 15.2&3.

**ABSTRACT**

**KAPOSIFORM LYMPHANGIOMATOSIS IN AN ADULT CHARACTERIZED BY RECURRENT PLEURAL EFFUSION AND CONSUMPTIVE COAGULOPATHY: A CASE REPORT**

**Background:** Kaposiform lymphangiomatosis (KLA) is an extremely rare and aggressive lymphatic anomaly characterized by progressive multisystem involvement and poor clinical outcomes. The disease commonly presents with chylous effusions, diffuse pulmonary infiltration, consumptive coagulopathy, and respiratory failure. Diagnosis remains challenging because of its nonspecific clinical manifestations and significant overlap with other complex lymphatic disorders.

**Case presentation:** We report the case of a 29-year-old man with a history of recurrent pleural effusions since 2014, who had previously undergone pleural decortication and multiple thoracenteses. He was admitted with progressively worsening dyspnea and melena. Laboratory investigations revealed severe anemia (hemoglobin 42 g/L), thrombocytopenia, hypofibrinogenemia (0.89 g/L), and markedly elevated D-dimer levels (12,106 ng/mL), consistent with consumptive coagulopathy. Computed tomography demonstrated extensive infiltrative fluid-density lesions involving the mediastinum, chest wall, retroperitoneum, and osseous structures, accompanied by bilateral pleural effusions. Histopathological examination of a chest wall lesion revealed fibro-adipose tissue with focal atypical proliferation, and a neoplastic process could not be excluded. Based on the clinical, radiological, and pathological findings, a presumptive clinical diagnosis of KLA was made. The patient received treatment with an mTOR inhibitor in combination with vincristine, together with intensive supportive care. After four weeks of therapy, respiratory function improved substantially, allowing spontaneous breathing, and the coagulopathy showed marked improvement.

**Conclusion:** KLA is a rare but potentially life-threatening lymphatic anomaly that may lead to severe complications, including consumptive coagulopathy, hemorrhage, and respiratory failure. Early recognition of its characteristic clinical and pathological features is essential for timely diagnosis and appropriate management.

***Keywords: Kaposiform lymphangiomatosis; lymphatic anomaly; consumptive coagulopathy; vincristine; mTOR inhibitor.***