BÁO CÁO CA LÂM SÀNG ĐA U TỦY XƯƠNG TÁI PHÁT SAU GHÉP TẾ BÀO GỐC TẠO MÁU TỰ THÂN BIỂU HIỆN TRÀN DỊCH MÀNG PHỔI

Lê Thị Thu Huyền[1]
Đào Anh Tuấn[2]
Nguyễn Thanh Bình[1]
Phạm Văn Hiệu[1]
Phạm Thị Tuyết Nhung[1]
Phan Thị Thanh Long[1]
Nguyễn Thị Thùy Trang[1]

[1] *Khoa Huyết học Lâm sàng, Bệnh viện Trung ương Quân đội 108*

[2] *Khoa Giải phẫu bệnh, Trung tâm xét nghiệm, Bệnh viện Trung ương Quân đội 108*

Tác giả chịu trách nhiệm
Lê Thị Thu Huyền
Khoa Huyết học Lâm sàng, Bệnh viện Trung ương Quân đội 108
Email: heart.qy45@gmail.com

Ngày nhận bài: 10/08/2026
Ngày phản biện: 23/10/2026
Ngày đồng ý đăng: 15/11/2026

DOI: 10.52322/jocmbmh.156.0209

TÓM TẮT

Đặt vấn đề: Đa u tủy xương là một bệnh máu ác tính, đặc trưng bởi sự tăng sinh ác tính tế bào dòng plasmo trong tủy xương. Biểu hiện lâm sàng thường gặp gồm thiếu máu, đau xương, suy thận, nhiễm trùng. Tràn dịch màng phổi do bệnh đa u tủy xương là biểu hiện tổn thương ngoài tủy hiếm gặp ở cả bệnh nhân mới chẩn đoán và trường hợp bệnh tái phát.

Báo cáo ca bệnh: Chúng tôi báo cáo ca lâm sàng bệnh nhân nam, 55 tuổi, chẩn đoán đa u tủy xương chuỗi nhẹ kappa tái phát sau ghép tế bào gốc tạo máu tự thân biểu hiện tràn dịch màng phổi bên phải do đa u tủy xương. Bệnh nhân được điều trị hóa trị phác đồ bortezomib, lenalidomide và dexamethason (VRD) 4 chu kì, có cải thiện lâm sàng và kiểm soát dịch trong thời gian quan sát (không có sự tái phát tràn dịch màng phổi).

Kết luận: Qua ca lâm sàng này, chúng tôi hồi cứu y văn cho thấy tràn dịch màng phổi do bệnh đa u tủy xương hiếm gặp và có tiên lượng xấu, thời gian sống thêm ngắn.

Từ khóa: *đa u tủy xương, ghép tế bào gốc tạo máu tự thân, tổn thương ngoài tủy.*

1. ĐẶT VẤN ĐỀ

Đa u tủy xương là một bệnh máu ác tính, đặc trưng bởi sự tăng sinh ác tính tế bào dòng plasmo trong tủy xương. Biểu hiện lâm sàng thường gặp gồm thiếu máu, đau xương, suy thận, nhiễm trùng. Ở bệnh nhân đa u tủy xương, tỷ lệ biểu hiện tổn thương ngoài tủy khi chẩn đoán chiếm khoảng 0,5-4,8% và khi bệnh tiến triển hoặc tái phát khoảng 3,4-14% [1]. Tràn dịch màng phổi ở bệnh nhân đa u tủy xương thường do các nguyên nhân lành tính như giảm albumin, suy thận, suy tim,… Ngoài ra, các ung thư thứ phát ở bệnh nhân đa u tủy xương như ung thư vú, ung thư phổi,… có thể gây tràn dịch màng phổi. Tràn dịch màng phổi do đa u tủy xương hiếm gặp, chỉ chiếm <1% bệnh nhân đa u tủy xương, liên quan đến bệnh tiến triển và có tiên lượng xấu [2]. Trong nghiên cứu này, chúng tôi báo cáo một ca lâm sàng đa u tủy xương chuỗi nhẹ kappa tái phát có biểu hiện tràn dịch màng phổi phải mức độ nhiều do bệnh đa u tủy xương khi tái phát, đã được điều trị 4 chu kì phác

đồ bortezomib, lenalidomide và dexamethason (VRD), có cải thiện lâm sàng và kiểm soát dịch trong thời gian quan sát (không có sự tái phát tràn dịch màng phổi).

2. BÁO CÁO CA BỆNH

Bệnh nhân nam, 55 tuổi, tiền sử không mắc bệnh lý mạn tính, tiền sử gia đình không có gì đặc biệt. Tháng 5/2023, bệnh nhân được chẩn đoán đa u tủy xương chuỗi nhẹ kappa giai đoạn III (R-ISS) có u tương bào thành ngực phải, đã điều trị 4 chu kì bortezomib, thalidomide, dexamethason, cisplatin, doxorubicin, cyclophosphamide và etoposide (VTD-PACE), sau đó huy động và ghép tế bào gốc tạo máu tự thân 1 lần tháng 7/2024 (số lượng tế bào gốc 5,13 $\times 10^6$ tế bào CD34+/kg cân nặng), đánh giá sau ghép 3 tháng đạt đáp ứng một phần rất tốt, điều trị duy trì sau ghép bằng phác đồ bortezomib 1,3 mg/m^2 mỗi 2 tuần trong vòng 2 năm hoặc đến khi bệnh tiến triển. Từ tháng 7/2025, bệnh nhân không tái khám theo dõi theo hẹn, tự ý ngừng thuốc mà không tham vấn bác sĩ điều trị.

Tháng 2/2026, bệnh nhân biểu hiện khó thở nhiều, khám tại bệnh viện tuyến dưới phát hiện tràn dịch màng phổi phải mức độ nhiều, đã dẫn lưu màng phổi ra dịch hồng, ra viện. Tháng 3/2026, bệnh nhân biểu hiện mệt mỏi, khó thở nhiều, ho khan, đau ngực phải âm ỉ, vào Bệnh viện Trung ương Quân đội 108 điều trị. Khám bệnh nhân lúc vào viện: tỉnh, tiếp xúc tốt, mệt mỏi, không sốt, khó thở nhiều, ho khan, đau vùng thắt lưng, tim đều, bụng mềm, huyết động ổn định, hội chứng 3 giảm phổi phải, phổi trái rì rào phế nang rõ.

Bảng 1. Các chỉ số xét nghiệm của bệnh nhân tại thời điểm tái phát

Nhóm xét nghiệm	Xét nghiệm	Kết quả	Giá trị bình thường
Xét nghiệm máu	Tế bào máu	Số lượng bạch cầu 5,09 G/L Số lượng hồng cầu 5,15 T/L, Hb 148 g/L Số lượng tiểu cầu 180 G/L.	
	Sinh hóa máu	Ure 6,01 mmol/l, Creatinin 83 µmol/l, canxi máu toàn phần 2,28 mmol/L, Albumin/Protein: 35,7/72,5 g/L, beta2-microglobulin 2,51 mg/L. IgG/IgA/IgM: 5,22/0,3/0,21 g/l.	
		Định lượng chuỗi nhẹ kappa huyết thanh 2.170 mg/L	6,7-22,4 mg/L
		Định lượng chuỗi nhẹ lambda huyết thanh: 9,88 mg/L	8,3-27 mg/L
		LDH: 248 U/l	<250 U/l
	Điện di	Điện di protein huyết thanh: tăng đỉnh gamma globulin đơn dòng	
		Điện di miễn dịch huyết thanh: chuỗi nhẹ kappa đơn dòng	

Nhóm xét nghiệm	Xét nghiệm	Kết quả	Giá trị bình thường
Xét nghiệm tủy	Tủy đồ	15% tế bào plasmocyte	
	Sinh thiết tủy xương	Tăng sinh mạnh tế bào dòng plasmo	
	FISH	Dương tính: dup(1q) Âm tính: del(1p), del(13q), del(17p), t(14;16), t(4;14), t(11;14), t(6;14).	
Dịch màng phổi	Tế bào học	Màu sắc đỏ nhạt, hồng cầu dày, bạch cầu dày, 5% neutrophil, 95% lympho	
	Sinh hóa	Protein 47,9 g/l, glucose 2,05 mmol/l, LDH: 1.019 U/l, phản ứng Rivalta dương tính	
	Vi sinh	Cấy dịch màng phổi: âm tính	
	Cell block dịch màng phổi và hóa mô miễn dịch	Nhận xét vi thể: các mảnh cắt cho thấy tăng sinh các tế bào có bào tương hẹp, nhân tròn, to nhỏ không đều, hạt nhân rõ, có nhân chia. Các tế bào xếp rời rạc, lộn xộn. U tương bào, dương tính CD38, CD138; âm tính CD20, CD3, calretinin (Hình 3)	
Chẩn đoán hình ảnh	X-quang ngực	Tràn dịch màng phổi phải số lượng nhiều (Hình 1).	
	Cắt lớp vi tính lồng ngực	Tràn dịch màng phổi phải số lượng nhiều gây xẹp phổi phải, dày không đều màng phổi trái, sau tiêm ngấm thuốc mạnh, tổn thương tiêu xương có viền đặc xương thân đốt sống T6, T9 (Hình 2).	
	Cắt lớp vi tính bụng	Khối ngấm thuốc bất thường vùng tiểu khung lệch trái ngang S1, kích thước 16x26 mm, ngấm thuốc mạnh và khá đồng nhất. Khối bất thường phần mềm vùng lưng, ngang mức S1-S2 lệch trái, đường kính 27 mm. Tổn thương tiêu xương đa ổ xương chậu hai bên, các thân đốt sống thắt lưng – cùng.	
Giải phẫu bệnh	Mô bệnh học và hóa mô miễn dịch	Hình ảnh u tương bào (vị trí sinh thiết khối bất thường phần mềm vùng lưng, ngang mức S1-S2), các marker dương tính: CD38, CD138; các marker âm tính: CD20, CD3, cytokeratin AE1/AE3 (Hình 4).	

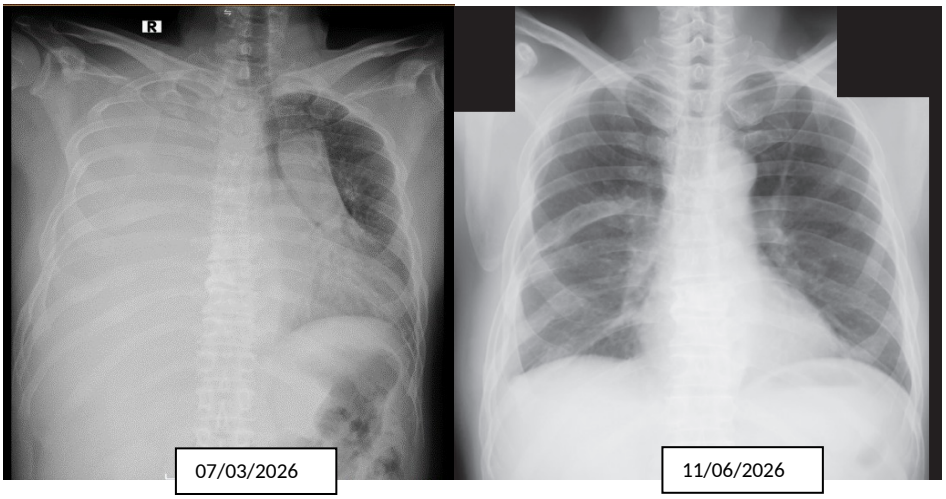

Hình 1. Tràn dịch màng phổi phải mức độ nhiều trên X-quang ngực thẳng (tại thời điểm tái phát trước điều trị và sau 4 chu kì hóa trị)

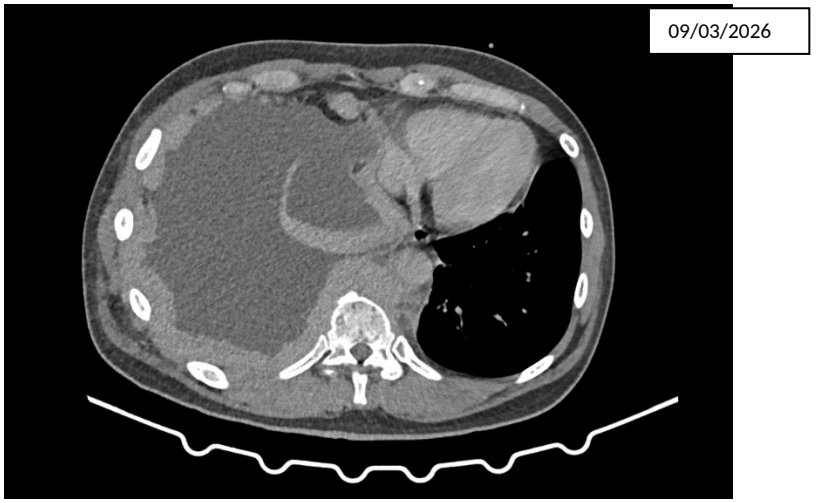

Hình 2. Tràn dịch màng phổi phải trên cắt lớp vi tính lồng ngực

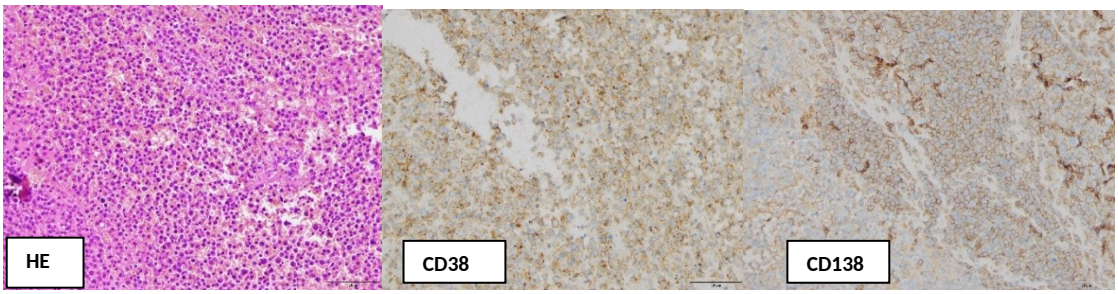

Hình 3. Mô bệnh học và hóa mô miễn dịch dịch màng phổi (x200)

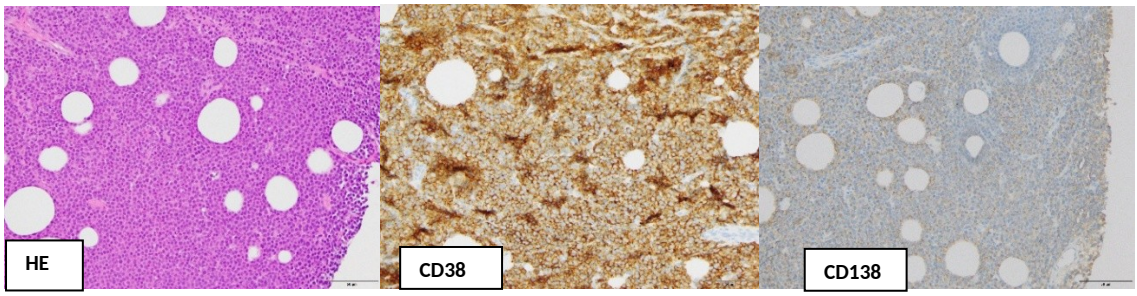

Hình 4. Mô bệnh học và hóa mô miễn dịch tổn thương phần mềm vùng lưng (x200)

Chẩn đoán: Tràn dịch màng phổi phải mức độ nhiều, đa u tủy xương chuỗi nhẹ kappa tái phát sau ghép tế bào gốc tạo máu tự thân.

Điều trị: Bệnh nhân được chọc hút dịch màng phổi 1 lần khoảng 1.000 ml, sau chọc hút dịch màng phổi dịch tái lập nhanh, tiến hành đặt dẫn lưu khoang màng phổi bên phải, dịch màng phổi màu hồng nhạt và dẫn lưu khoang màng phổi được rút thành công sau 10 ngày. Sau khi cân nhắc về tuổi, liệu pháp điều trị trước đó, sự sẵn có của thuốc và điều kiện kinh tế của gia đình, chúng tôi lựa chọn điều trị toàn thân hóa trị phác đồ VRD: bortezomib tiêm dưới da 1,3 mg/m^2 (ngày 1, 8, 15), lenalidomide 25 mg uống (ngày 1 đến ngày 14), dexamethason truyền tĩnh mạch 40 mg/ngày (ngày 1, 8, 15), sau đó lặp lại phác đồ sau mỗi 21 ngày, điều trị đến khi bệnh tiến triển/tái phát hoặc không dung nạp thuốc kết hợp điều trị dự phòng kháng virus bằng acyclovir và dự phòng viêm phổi do *Pneumocystis jirovecii* bằng trimethoprim-sulfamethoxazole. Trường hợp bệnh nhân của chúng tôi đã điều trị bortezomib trước đó kèm có tê bì chân tay, không đau, vì vậy chúng tôi lựa chọn lịch điều trị bortezomib hàng tuần và dùng đường tiêm dưới da. Hiện tại, sau khoảng 3 tháng điều trị, bệnh nhân được điều trị phác đồ VRD x 4 chu kì, có cải thiện lâm sàng và kiểm soát dịch trong thời gian quan sát (không có sự tái phát tràn dịch màng phổi).

3. BÀN LUẬN

Bệnh đa u tủy xương biểu hiện chủ yếu ở tủy xương và tổn thương các cơ quan (suy thận, thiếu máu, tổn thương xương, nhiễm trùng). Ở bệnh nhân đa u tủy xương, tổn thương ngoài tủy thường gặp ở giai đoạn bệnh tái phát, tiến triển, xảy ra do sự thâm nhiễm tế bào plasmo vào các vị trí khác ngoài tủy xương như xương, mô mềm, hạch, gan, thận, tràn dịch màng phổi,… Tràn dịch màng phổi biểu hiện ở khoảng 6% bệnh nhân đa u tủy xương trong quá trình bệnh, tràn dịch màng phổi ác tính do đa u tủy xương hiếm gặp hơn, chỉ biểu hiện <1% bệnh nhân [2]. Tràn dịch màng phổi ác tính do đa u tủy xương (Myelomatous pleural effusion - MPE) là một biểu hiện ngoài tủy hiếm gặp, có thể gặp khi mới chẩn đoán hoặc khi bệnh tái phát, tiến triển, liên quan đến tiên lượng xấu. Theo tác giả U Yanamandra và cộng sự (2019) nghiên cứu trên 415 bệnh nhân (BN) đa u tủy xương (ĐUTX), có 2,65% BN tràn dịch màng phổi do đa u tủy xương, chủ yếu tràn dịch màng phổi một bên, phần lớn bệnh nhân ĐUTX IgG kappa, thời gian sống thêm trung vị 2,47 tháng [3].

Chúng tôi báo cáo BN tràn dịch màng phổi một bên (bên phải) ở giai đoạn bệnh đa u tủy xương tái phát sau ghép tế bào gốc tạo máu tự thân. Tràn dịch màng phổi ở bệnh nhân đa u tủy xương thường do các nguyên nhân không ác

tính như suy thận, suy tim, lao,… Ngoài ra, các ung thư thứ phát ở bệnh nhân đa u tủy xương như ung thư vú, ung thư phổi,… có thể gây tràn dịch màng phổi. JM Byun và cộng sự báo cáo tỷ lệ tràn dịch màng phổi do đa u tủy xương chiếm 8,8% tổng số bệnh nhân đa u tủy xương có tràn dịch màng phổi [4]. Với bệnh cảnh tràn dịch màng phổi ở bệnh nhân ĐUTX, các nguyên nhân sau đã được xem xét, loại trừ: suy tim, xơ gan, suy thận,… cũng như ung thư thứ phát, nhiễm trùng (bệnh nhân không sốt, ho khan, CRP 10,6 mg/L, không có hình ảnh nhiễm trùng trên cắt lớp vi tính ngực, bụng, cấy dịch màng phổi âm tính). Cụ thể, xét nghiệm dịch màng phổi của bệnh nhân có: protein dịch màng phổi 47,9 g/l (>30 g/l), phản ứng Rivalta dương tính, LDH 1.019 U/l (>200 U/l), tỷ lệ LDH dịch màng phổi/ huyết thanh 1.019/248 >0,6, protein dịch màng phổi/huyết thanh (47,9/72,5) >0,5, loại trừ tràn dịch màng phổi dịch thấm do các nguyên nhân suy tim, xơ gan, suy thận,… Chúng tôi nhận định bệnh nhân tràn dịch màng phổi dịch tiết có thể do các nguyên nhân ung thư, lao, nhiễm khuẩn,… Ở BN của chúng tôi, tràn dịch màng phổi do đa u tủy xương được chẩn đoán khi tế bào học dịch màng phổi xác định có tế bào plasmo kết hợp mô bệnh học và hóa mô miễn dịch khối tế bào (cell block) dương tính với CD38 và/hoặc CD138 kết hợp với bệnh cảnh bệnh nhân đa u tủy xương tái phát, loại trừ những nguyên nhân thường gặp khác gây tràn dịch màng phổi và khi điều trị bệnh ĐUTX kết hợp điều trị triệu chứng tràn dịch màng phổi, trong thời gian quan sát không có sự tái phát tràn dịch màng phổi. Hạn chế trong báo cáo: chúng tôi không thực hiện xét nghiệm điện di dịch màng phổi, flow cytometry dịch màng phổi, FISH dịch màng phổi, sinh thiết màng phổi.

Sự biểu hiện tổn thương ngoài tủy ở bệnh nhân đa u tủy xương có tiên lượng xấu, thời gian sống thêm toàn bộ ngắn hơn so với nhóm bệnh nhân đa u tủy xương không có tổn thương ngoài tủy [5]. Tháng 5/2023, bệnh nhân của chúng tôi được chẩn đoán đa u tủy xương chuỗi nhẹ kappa giai đoạn III (R-ISS) có u tương bào thành ngực phải, bệnh nhân thuộc nhóm có nguy cơ cao, chúng tôi lựa chọn hóa trị phác đồ VTD-PACE và ghép tế bào gốc tạo máu tự thân. Khoảng 19 tháng sau ghép tế bào gốc tạo máu tự thân (từ tháng 7/2024 đến tháng 2/2026), bệnh nhân tái phát bệnh, bao gồm biểu hiện tràn dịch màng phổi. Những bệnh nhân được chẩn đoán tràn dịch màng phổi do đa u tủy xương có tiên lượng xấu dù được điều trị tích cực, với thời gian sống thêm trung vị 4 tháng [6]. Phương pháp điều trị tràn dịch màng phổi do đa u tủy xương bao gồm hóa trị điều trị bệnh đa u tủy xương kết hợp với điều trị tràn dịch màng phổi (chọc tháo/dẫn lưu dịch màng phổi, gây dính màng phổi). Phần lớn các trường hợp tràn dịch màng phổi do đa u tủy xương có đáp ứng nhưng tái phát là phổ biến. Một số nghiên cứu báo cáo ca bệnh đạt đáp ứng, hiệu quả khi bơm hóa chất màng phổi bằng adriamycin, α-interferon, bortezomib phối hợp với điều trị toàn thân. Với sự ra đời của nhiều tác nhân mới (thuốc điều hòa miễn dịch, thuốc ức chế proteasome, kháng thể đơn dòng kháng CD38, …), điều trị đa u tủy xương tái phát/kháng trị đã cải thiện thời gian sống thêm toàn bộ và thời gian sống thêm bệnh không tiến triển. Ở bệnh nhân được báo cáo của chúng tôi, phương pháp điều trị chính là hóa trị điều trị toàn thân kết hợp dẫn lưu khoang màng phổi để giảm nhẹ triệu chứng. Vì bệnh nhân tiến triển bệnh khi tự ý ngừng điều trị bortezomib >60 ngày (từ tháng 7/2025 đến tháng 2/2026 bệnh tiến triển về lâm sàng) nên chưa xác định bệnh nhân kháng bortezomib. Bên cạnh đó, căn cứ tuổi, thể trạng bệnh nhân, các lựa chọn điều trị sẵn có, yếu tố kinh tế của phác đồ,… chúng tôi lựa chọn hóa trị với phác đồ VRD (bệnh nhân vì lý do kinh tế nên không tiếp cận được điều trị kháng thể đơn

dòng kháng CD38, liệu pháp tế bào T mang thụ thể kháng nguyên khảm,…). Bệnh nhân được đánh giá nguy cơ huyết khối bằng thang điểm SAVED (tiền sử phẫu thuật trong vòng 90 ngày, chủng tộc châu Á, tiền sử huyết khối tĩnh mạch sâu, tuổi ≥80, điều trị dexamethason), bệnh nhân có nguy cơ thấp, bên cạnh đó bệnh nhân tái phát nguy cơ huyết khối thấp hơn so với thời điểm mới chẩn đoán và trong quá trình điều trị VRD bệnh nhân có giảm các dòng tế bào máu cần theo dõi (giảm tiểu cầu), điều chỉnh liều thuốc, vì vậy cân nhắc giữa lợi ích và nguy cơ chúng tôi dự phòng thuyên tắc huyết khối tĩnh mạch bằng biện pháp cơ học (dùng vớ y khoa). Hiện tại, sau khoảng 3 tháng điều trị, bệnh nhân được điều trị phác đồ VRD x 4 chu kì, có cải thiện lâm sàng và kiểm soát dịch trong thời gian quan sát (không có sự tái phát tràn dịch màng phổi).

4. KẾT LUẬN

Tràn dịch màng phổi do đa u tủy xương là một biểu hiện ngoài tủy hiếm gặp ở bệnh nhân đa u tủy xương, là biểu hiện của bệnh tiến triển, gánh nặng khối u cao và tiên lượng xấu. Có nhiều nguyên nhân gây tràn dịch màng phổi ở bệnh nhân đa u tủy xương bao gồm cả nguyên nhân lành tính và ác tính, cần thiết tiến hành chọc dịch màng phổi ở bệnh nhân đa u tủy xương có biểu hiện tràn dịch màng phổi để xác định nguyên nhân của tràn dịch qua chẩn đoán tế bào học và điều trị kịp thời.

TÀI LIỆU THAM KHẢO

1. Bladé J, Beksac M, Caers J, et al. Extramedullary disease in multiple myeloma: a systematic literature review. *Blood Cancer J. 2022;*12(3):45. doi:10.1038/s41408-022-00643-3

2. Wang Z, Xia G, Lan L, et al. Pleural effusion in multiple myeloma. *Intern Med. 2016;*55(4):339-345. doi:10.2169/internalmedicine.55.4733

3. Yanamandra U, Deo P, Sahu KK, et al. Clinicopathological profile of myelomatous pleural effusion: single-center real-world experience and review of literature. *Clin Lymphoma Myeloma Leuk. 2019;*19(3):183-189.e1. doi:10.1016/j.clml.2018.12.003

4. Byun JM, Kim KH, Choi IS, et al. Pleural effusion in multiple myeloma: characteristics and practice patterns. *Acta Haematol. 2017;*138(2):69-76. doi:10.1159/000477793

5. Gagelmann N, Eikema DJ, Iacobelli S, et al. Impact of extramedullary disease in patients with newly diagnosed multiple myeloma undergoing autologous stem cell transplantation: a study from the Chronic Malignancies Working Party of the EBMT. *Haematologica. 2018;*103(5):890-897. doi:10.3324/haematol.2017.178434

6. Kamble R, Wilson CS, Fassas A, et al. Malignant pleural effusion of multiple myeloma: prognostic factors and outcome. *Leuk Lymphoma. 2005;*46(8):1137-1142. doi:10.1080/10428190500102845

ABSTRACT

A CASE REPORT OF RELAPSED MULTIPLE MYELOMA AFTER AUTOLOGOUS HEMATOPOIETIC STEM CELL TRANSPLANTATION PRESENTING WITH PLEURAL EFFUSION

Background: Multiple myeloma is a malignant hematologic disorder characterized by the clonal proliferation of plasma cells within the bone marrow. Its common clinical manifestations include

anemia, bone pain, renal dysfunction, and recurrent infections. Pleural effusion caused by myelomatous involvement is an uncommon manifestation of extramedullary disease and has been reported in both newly diagnosed and relapsed multiple myeloma.

Case presentation: Herein, we report a case of a 55-year-old man with relapsed kappa light-chain multiple myeloma after autologous hematopoietic stem cell transplantation, presenting with a right-sided myelomatous pleural effusion. The patient received four cycles of bortezomib, lenalidomide, and dexamethasone (VRd), with clinical improvement and control of the pleural effusion without recurrence during follow-up.

Conclusion: This case, together with a review of the literature, emphasizes that myelomatous pleural effusion is a rare but aggressive manifestation of multiple myeloma, associated with poor prognosis and short survival.

Keywords: *Multiple myeloma, autologous hematopoietic stem cell transplantation, extramedullary disease.*