NHIỄM NẤM *FUSARIUM SOLANI*: BÁO CÁO CA BỆNH TẠI BỆNH VIỆN TRUYỀN MÁU HUYẾT HỌC

Lê Ngọc My
Lê Thị Nguyệt Thanh
Lê Tấn Hưng
Lê Thị Thu Thủy
Nguyễn Hữu Hiếu
Lê Ngọc Kim Giao

Bệnh viện Truyền máu Huyết học

TÓM TẮT

Đặt vấn đề: *Fusarium* là một trong các tác nhân gây nhiễm nấm cơ hội ở bệnh nhân huyết học có giảm bạch cầu đa nhân trung tính kéo dài. Nhiễm nấm huyết liên quan catheter do *Fusarium* là thể bệnh hiếm gặp và khó chẩn đoán. Chúng tôi mô tả đặc điểm lâm sàng, kết quả xét nghiệm vi sinh, diễn tiến và kết quả điều trị của một trường hợp nhiễm *Fusarium solani* nghi liên quan catheter tĩnh mạch trung ương ở bệnh nhân bạch cầu cấp dòng lympho B.

Báo cáo ca bệnh: Báo cáo một trường hợp nhiễm trùng catheter do *Fusarium solani* ở bệnh nhân bạch cầu cấp dòng lympho B trong giai đoạn giảm bạch cầu đa nhân trung tính sâu sau hóa trị. Bệnh nhân nhập viện từ ngày 02/01/2024 đến ngày 28/02/2024 tại Bệnh viện Truyền máu Huyết học. Bệnh nhân biểu hiện sốt nhưng không có tổn thương da, phổi hoặc xoang. *F. solani* được phân lập từ cấy máu và cấy đầu catheter, định danh bằng hệ thống phân tích khối phổ BD Bruker MALDI Biotyper Sirius One và thực hiện kháng nấm đồ bằng phương pháp định lượng vi pha loãng. Bệnh nhân đáp ứng tốt sau khi rút catheter, điều trị amphotericin B và hồi phục bạch cầu trung tính.

Kết luận: Ca bệnh cho thấy tầm quan trọng của việc nghi ngờ nhiễm nấm *Fusarium* ở bệnh nhân huyết học có giảm bạch cầu đa nhân trung tính kéo dài. Chẩn đoán sớm, kiểm soát nguồn nhiễm, điều trị kháng nấm thích hợp và hồi phục bạch cầu trung tính là những yếu tố quan trọng giúp cải thiện tiên lượng.

Từ khóa: *Fusarium solani; nhiễm nấm liên quan catheter; bệnh lý huyết học; giảm bạch cầu đa nhân trung tính.*

Tác giả chịu trách nhiệm
Lê Ngọc My
Bệnh viện Truyền máu Huyết học
Email: myln@bth.org.vn

Ngày nhận bài: 10/08/2026
Ngày phản biện: 06/10/2026
Ngày đồng ý đăng: 28/10/2026

DOI: 10.52322/jocmbmh.156.0208

1. ĐẶT VẤN ĐỀ

Nhiễm nấm *Fusarium* xâm lấn là bệnh nhiễm trùng cơ hội hiếm gặp nhưng có tỷ lệ tử vong cao ở bệnh nhân mắc bệnh lý huyết học ác tính, đặc biệt trong giai đoạn giảm bạch cầu đa nhân trung tính kéo dài sau hóa trị. Việc chẩn đoán thường gặp nhiều khó khăn do biểu hiện lâm sàng không đặc hiệu và dễ nhầm lẫn với các bệnh nấm sợi xâm lấn khác [1]. Chúng tôi báo cáo trường hợp nhiễm nấm do *Fusarium solani*

liên quan catheter tĩnh mạch trung ương ở bệnh nhân bạch cầu cấp dòng lympho B có nhiễm sắc thể Philadelphia dương tính đang điều trị hóa trị liệu. Ca bệnh cho thấy vai trò của cấy máu, cấy đầu catheter khi nghi ngờ và việc phối hợp điều trị kháng nấm đồng thời sự phục hồi bạch cầu trung tính ở bệnh nhân huyết học giúp cải thiện điều trị.

2. BÁO CÁO CA BỆNH

Bệnh nhân nam, 17 tuổi, học sinh, cao 182 cm, nặng 67 kg. Tiền sử gia đình chưa ghi nhận bất thường. Bệnh nhân được chẩn đoán bạch cầu cấp dòng lympho B có nhiễm sắc thể Philadelphia dương tính (B-ALL Ph+) và đã hoàn tất giai đoạn củng cố theo phác đồ FRALLE 2000 nhóm B2, đạt lui bệnh hoàn toàn với bệnh tồn dư tối thiểu (MRD) âm tính sau giai đoạn tấn công.

Bệnh nhân nhập viện để điều trị tăng cường 1 theo phác đồ FRALLE 2000 nhóm B2 gồm dexamethasone, vindesine, L-asparaginase, adriamycin và imatinib 400 mg/ngày. Khi nhập viện, bệnh nhân tỉnh táo, tiếp xúc tốt, da niêm hồng, không sốt, không ho, không xuất huyết, không ghi nhận gan, lách hoặc hạch ngoại vi to. Khám tim, phổi và bụng chưa phát hiện bất thường. Công thức máu ghi nhận hemoglobin 10,5 g/dL, bạch cầu 4,00 K/µL, bạch cầu đa nhân trung tính 2,44 K/µL và tiểu cầu 584 K/µL.

Đến ngày thứ 23 của đợt hóa trị, bệnh nhân xuất hiện sốt lạnh run (38,2 °C) trong bối cảnh giảm bạch cầu đa nhân trung tính sâu sau hóa trị. Công thức máu cho thấy hemoglobin 8,7 g/dL, tiểu cầu 54 K/µL, bạch cầu 0,34 K/µL và bạch cầu đa nhân trung tính 0,15 K/µL. Bệnh nhân được chẩn đoán sốt giảm bạch cầu đa nhân trung tính và điều trị kháng sinh kinh nghiệm bằng piperacillin/tazobactam phối hợp amikacin. Đồng thời, hai chai cấy máu ngoại biên và trung ương được gửi đến khoa Vi sinh để xác định tác nhân gây bệnh.

Sau 6 ngày nuôi cấy, khoa Vi sinh báo chai máu trung ương của bệnh nhân dương tính với nấm sợi. Mẫu bệnh phẩm được cấy chuyển trên thạch máu, thạch MacConkey và thạch Sabouraud. Sau 48 giờ ủ, trên thạch Sabouraud xuất hiện khúm nấm sợi màu trắng kem; soi tươi ghi nhận bào tử dạng liềm, có vách ngăn. Định danh bằng hệ thống phân tích khối phổ BD Bruker MALDI Biotyper Sirius One xác định tác nhân là *Fusarium solani*. Thực hiện kháng nấm đồ định lượng bằng phương pháp vi pha loãng ghi nhận nồng độ ức chế tối thiểu (MIC) của voriconazole >8 µg/mL; posaconazole >8 µg/mL; itraconazole >16 µg/mL; caspofungin >8 µg/mL; micafungin >8 µg/mL; anidulafungin >8 µg/mL; và amphotericin B là 2 µg/mL. Do CLSI hiện chưa thiết lập ngưỡng diễn giải lâm sàng cho *Fusarium* spp., các giá trị MIC được báo cáo nhằm hỗ trợ lựa chọn điều trị.

Sau khi được báo dương tính nấm sợi, bệnh nhân được khởi trị amphotericin B đường tĩnh mạch. Tại thời điểm này, hemoglobin là 9,1 g/dL, tiểu cầu 79 K/µL, bạch cầu 1,28 K/µL, bạch cầu đa nhân trung tính 0,15 K/µL và CRP 5,9 mg/L.

Trong quá trình điều trị, bệnh nhân không ghi nhận các biểu hiện của nhiễm *Fusarium* lan tỏa như tổn thương da, viêm xoang hoặc tổn thương phổi. Kết quả chụp X-quang ngực không ghi nhận tổn thương nhu mô phổi. Chụp cắt lớp vi tính ngực và bụng không phát hiện tổn thương tại phổi hoặc các cơ quan trong ổ bụng.

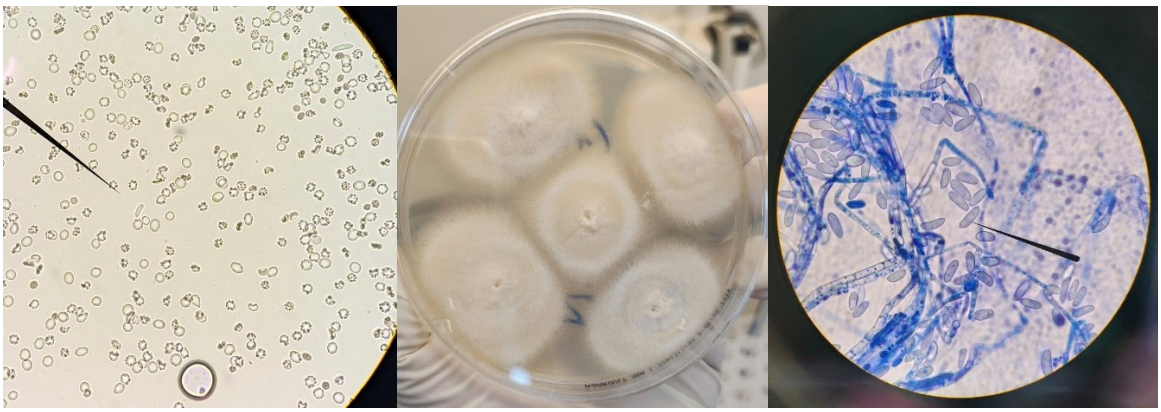

(1) (2) (3)

Hình 1. (1) Hình ảnh soi tươi nấm Fusarium từ chai máu của bệnh nhân; (2) Hình ảnh nấm trên thạch Sabouraud; (3) Hình ảnh soi nấm Fusarium

Bệnh nhân được thực hiện cấy máu đồng thời từ catheter tĩnh mạch trung ương và tĩnh mạch ngoại biên vào các ngày 23, 29 và 34 của quá trình điều trị. Kết quả cho thấy cả ba mẫu máu lấy qua catheter tĩnh mạch trung ương đều phân lập được *Fusarium solani*, trong khi các mẫu máu ngoại biên cùng ngày đều âm tính. Nghi ngờ nguồn nhiễm từ catheter, sau 15 ngày điều trị bằng amphotericin B, bệnh nhân được rút buồng tiêm dưới da và catheter tĩnh mạch trung ương. Kết quả cấy đầu catheter bằng phương pháp bán định lượng cũng phân lập được *Fusarium solani* (25 CFU), củng cố chẩn đoán nhiễm nấm liên quan catheter.

Sau điều trị, tình trạng lâm sàng cải thiện rõ rệt. Bệnh nhân hết sốt, không xuất hiện tổn thương da, không ho, không khó thở và lâm sàng ổn. Hai mẫu cấy máu ngoại biên sau rút buồng tiêm dưới da và catheter tĩnh mạch trung ương đều âm tính, đồng thời công thức máu cho thấy tình trạng giảm bạch cầu đa nhân trung tính có xu hướng hồi phục. Bệnh nhân tiếp tục được điều trị amphotericin B thêm 14 ngày kể từ thời điểm ghi nhận mẫu cấy máu âm tính thứ hai. Đến ngày 57, bệnh nhân ổn định về lâm sàng, không còn bằng chứng nhiễm nấm huyết và được xuất viện theo nguyện vọng gia đình.

Bảng 1. Theo dõi diễn tiến bệnh

Thời điểm	Diễn biến lâm sàng	Xét nghiệm/ Kết quả	Xử trí
Ngày 0	Nhập viện điều trị tăng cường 1 theo FRALLE 2000 B2	Hemoglobin 10,5 g/dL; bạch cầu (BC) 4,00 K/µL; bạch cầu đa nhân trung tính (BCĐNTT) 2,44 K/µL; tiểu cầu (TC) 584 K/µL	Bắt đầu hóa trị
Ngày 23	Sốt 38,2 °C trong giai đoạn giảm bạch cầu đa nhân trung tính	BC 0,34 K/µL; BCĐNTT 0,15 K/µL; TC 54 K/µL	Chẩn đoán sốt giảm bạch cầu đa nhân trung tính, cấy máu, điều trị piperacillin/ tazobactam + amikacin
Ngày 29 *(6 ngày sau cấy máu)*	Chai cấy máu báo dương tính	Nấm sợi	Cấy chuyển trên thạch máu, MacConkey và Sabouraud Khởi trị amphotericin B
Ngày 31		Hệ thống phân tích khối phổ: *Fusarium solani*; MIC: voriconazole >8 µg/mL; posaconazole >8 µg/mL; itraconazole >16 µg/mL; caspofungin >8 µg/mL; micafungin >8 µg/mL; anidulafungin >8 µg/mL; amphotericin B = 2 µg/mL	Tiếp tục điều trị amphotericin B
Ngày 44 (Sau 15 ngày điều trị amphotericin B)	Nghi ngờ nguồn nhiễm liên quan catheter	3 mẫu cấy máu trung ương ngày 23, ngày 29 và ngày 34; cấy đầu catheter đều dương tính: *Fusarium solani*	Rút catheter tĩnh mạch trung ương và buồng tiêm dưới da
Trong quá trình điều trị	Không có tổn thương da, phổi hay cơ quan khác	X-quang ngực và CT ngực - bụng không ghi nhận tổn thương	Tiếp tục amphotericin B
Sau khi cấy máu âm tính lần 2 (Mẫu máu ngày 45 và ngày 55)	Lâm sàng ổn định	Cấy máu âm tính; huyết học hồi phục	Tiếp tục amphotericin B thêm 14 ngày
Ngày thứ 57 của đợt điều trị	Hết sốt, ổn định	Không còn bằng chứng nhiễm nấm huyết	Xuất viện theo nguyện vọng gia đình

3. BÀN LUẬN

Fusarium là một trong những tác nhân gây nhiễm nấm cơ hội quan trọng ở bệnh nhân huyết học ác tính, đặc biệt ở những người giảm bạch cầu đa nhân trung tính kéo dài sau hóa trị hoặc ghép tế bào gốc tạo máu [1]. Phần lớn các trường hợp được báo cáo nhiễm xâm lấn lan tỏa, với tổn thương đồng thời ở da, phổi và các cơ quan khác, đồng thời có tỷ lệ tử vong cao [2]. Ngược lại, nhiễm nấm huyết liên quan catheter do *Fusarium* là thể bệnh ít gặp. Việc nhận diện sớm thể bệnh này có ý nghĩa quan trọng vì kiểm soát nguồn nhiễm đóng vai trò quyết định trong điều trị.

Trên ca bệnh của chúng tôi ghi nhận bệnh nhân chỉ biểu hiện sốt kéo dài trong giai đoạn giảm bạch cầu đa nhân trung tính sâu sau hóa trị, không ghi nhận tổn thương da, viêm phổi hay viêm xoang. Kết quả chụp X-quang và CT ngực – bụng không phát hiện tổn thương nhu mô phổi hoặc các cơ quan khác. Điều này khác với các báo cáo về nhiễm *Fusarium* xâm lấn lan tỏa, trong đó khoảng 70–80% bệnh nhân có tổn thương da đặc trưng [3-6] và 50–84% có tổn thương phổi [2]. Nguồn nhiễm trong báo cáo chúng tôi được nhận định dựa trên cấy máu lấy từ buồng tiêm dưới da và cấy đầu catheter sau khi rút đều phân lập *Fusarium solani*, hướng tới nhiễm trùng từ catheter. Mặc dù đường hô hấp và các tổn thương da được xem là cửa ngõ xâm nhập thường gặp của *Fusarium*, catheter tĩnh mạch trung ương vẫn là một yếu tố nguy cơ quan trọng trên bệnh nhân huyết học điều trị hóa trị kéo dài, suy tủy sâu.

Trong nhiễm nấm *Fusarium* xâm lấn lan tỏa, khoảng 40–60% bệnh nhân có cấy máu dương tính, trong khi cấy máu ở bệnh nhân nhiễm nấm sợi khác đa phần âm tính. Đặc điểm này liên quan đến hiện tượng phát tán bào tử tức thời, trong đó *Fusarium* tạo các bào tử đính ngay trong mô và lòng mạch, giúp nấm dễ dàng xâm nhập vào tuần hoàn và được phát hiện qua cấy máu [1]. Trong trường hợp của chúng tôi, cấy máu không chỉ giúp chẩn đoán xác định mà còn cho phép định danh tác nhân bằng hệ thống phân tích khối phổ và thực hiện kháng nấm đồ định lượng, góp phần định hướng lựa chọn thuốc kháng nấm giúp điều trị phù hợp.

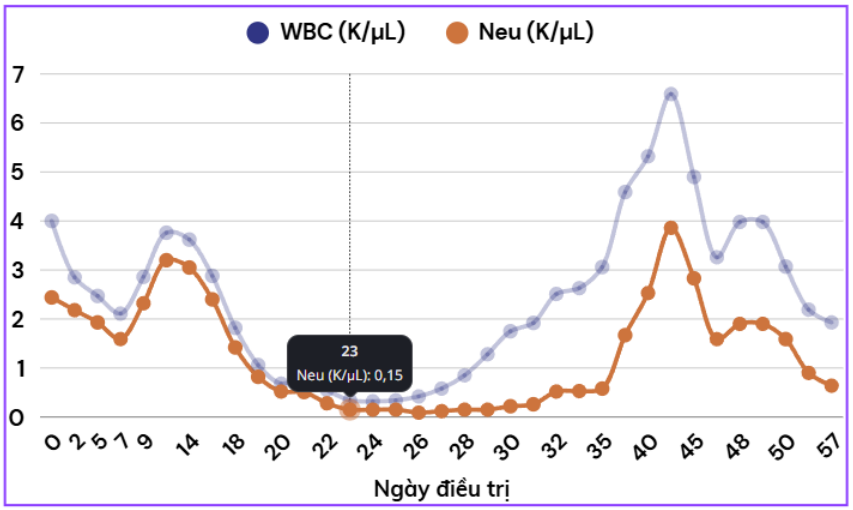

Biểu đồ 1. Biểu đồ theo dõi diễn tiến bạch cầu đa nhân trung tính

Biểu đồ diễn tiến bạch cầu đa nhân trung tính trong quá trình điều trị cho thấy bệnh nhân xuất hiện nhiễm *Fusarium solani* trong giai đoạn giảm bạch cầu và giảm bạch cầu đa nhân trung tính sâu sau hóa trị, với số lượng bạch cầu đa nhân trung tính <0,5 K/µL. Giảm bạch cầu đa nhân trung tính kéo dài được xem là yếu tố nguy cơ quan trọng nhất của nhiễm nấm xâm lấn do làm suy giảm khả năng thực bào và tiêu diệt bào tử nấm của bạch cầu trung tính, tạo điều kiện cho nấm xâm nhập vào máu và phát tán trong cơ thể [3]. Trong trường hợp này, tình trạng lâm sàng cải thiện khi bạch cầu trung tính hồi phục sau điều trị, cho thấy sự hồi phục bạch cầu của bệnh nhân rất quan trọng cùng với điều trị kháng nấm trong việc kiểm soát nhiễm trùng.

Kết quả kháng nấm đồ ghi nhận chủng *F. solani* có MIC cao đối với các thuốc kháng nấm, phù hợp với đặc điểm giảm nhạy cảm đã được mô tả ở *Fusarium solani*. Theo khuyến cáo của ESCMID và ECMM về chẩn đoán và điều trị nấm *Fusarium*, voriconazole hoặc amphotericin B dạng liposome được khuyến cáo là lựa chọn điều trị ban đầu đối với nhiễm nấm *Fusarium* xâm lấn, đồng thời có thể cân nhắc điều trị phối hợp ở những trường hợp nặng [7]. Trong ca lâm sàng của chúng tôi, bệnh nhân đáp ứng tốt với điều trị bằng amphotericin B, ngoài ra có thể dựa vào việc phục hồi bạch cầu đa nhân trung tính, bệnh nhân chưa có biểu hiện nhiễm nấm *Fusarium* lan tỏa có khả năng do nấm mới xâm nhập và việc rút catheter đã loại bỏ tác nhân gây nhiễm trùng. Việc chẩn đoán xác định nhờ cấy máu, soi nhuộm sớm giúp bác sĩ khởi trị sớm trước khi nhiễm nấm lan tỏa đến các cơ quan sâu, từ đó góp phần cải thiện tiên lượng.

Nghiên cứu vẫn còn một số hạn chế như chưa xác nhận loài bằng giải trình tự gen và đây chỉ là một báo cáo ca bệnh đơn lẻ nên chưa thể khái quát hiệu quả điều trị hoặc đặc điểm dịch tễ của nhiễm nấm liên quan catheter do *Fusarium solani ở* bệnh nhân huyết học.

4. KẾT LUẬN

Ca bệnh cho thấy ở bệnh nhân huyết học có giảm bạch cầu đa nhân trung tính kéo dài, việc phát hiện nấm sợi với bào tử hình liềm, có vách ngăn trong mẫu cấy máu dương tính cần gợi ý đến khả năng nhiễm *Fusarium* spp., có thể khởi trị sớm kháng nấm. Trong trường hợp này, kết quả cấy máu qua catheter nhiều lần dương tính với *Fusarium solani*, trong khi cấy máu ngoại biên âm tính, kết hợp với kết quả cấy đầu catheter dương tính, là những bằng chứng vi sinh gợi ý catheter có thể là nguồn nhiễm. Chẩn đoán sớm, kiểm soát nguồn nhiễm thông qua rút catheter tĩnh mạch trung ương và buồng tiêm dưới da, điều trị kháng nấm thích hợp cùng với sự hồi phục bạch cầu đa nhân trung tính là những yếu tố góp phần cải thiện kết quả điều trị, ngay cả khi tác nhân là *Fusarium solani*, loài thường giảm nhạy cảm với nhiều thuốc kháng nấm.

TÀI LIỆU THAM KHẢO

1. Nucci M, Anaissie E. Invasive fusariosis. *Clin Microbiol Rev*. 2023;36(4):e0015922. doi:10.1128/cmr.00159-22

2. Sheng M, Ritchie B, Afshari Mirak S, Tirumani S, Ramaiya N. Review of fusariosis in patients with hematologic malignancies. *Radiol Imaging Cancer*. 2025;7(6):e250174. doi:10.1148/rycan.250174

3. Nucci M, Barreiros G, Akiti T, Anaissie E, Nouer SA. Invasive fusariosis in patients with hematologic diseases. *J Fungi (Basel)*. 2021;7(10):815. doi:10.3390/jof7100815

4. Varon AG, Nouer SA, Barreiros G, et al. Superficial skin lesions positive for *Fusarium* are associated with subsequent development

of invasive fusariosis. J Infect. 2014;68(1):85-89. doi:10.1016/j.jinf.2013.08.011

5. Liang B, Ni T, Ni W, Zhang X, Ai Q. Acute lymphoblastic leukemia with *Fusarium solani* infection: a case report. Front Med (Lausanne). 2025;12:1561843. doi:10.3389/fmed.2025.1561843

6. Yao YF, Feng J, Liu J, Chen CF, Yu B, Hu XP. Disseminated infection by *Fusarium solani* in acute lymphocytic leukemia: a case report. World J Clin Cases. 2021;9(22):6443-6449. doi:10.12998/wjcc.v9.i22.6443

7. Tortorano AM, Richardson M, Roilides E, et al. ESCMID and ECMM joint guidelines on diagnosis and management of hyalohyphomycosis: *Fusarium* spp., *Scedosporium* spp. and others. Clin Microbiol Infect. 2014;20 Suppl 3:27-46. doi:10.1111/1469-0691.12465

ABSTRACT

FUSARIUM SOLANI INFECTION: A CASE REPORT AT BLOOD TRANSFUSION AND HEMATOLOGY HOSPITAL

Background: *Fusarium* species are opportunistic fungal pathogens that cause infections in patients with hematologic malignancies, particularly those with prolonged neutropenia. Catheter-related bloodstream infections caused by *Fusarium* species are rare and challenging to diagnose. We describe the clinical characteristics, microbiological findings, clinical course, and treatment outcome of a suspected central venous catheter-related *Fusarium solani* infection in a patient with B-cell acute lymphoblastic leukemia.

Case presentation: We report a case of catheter-related infection caused by *Fusarium solani* in a patient with B-cell acute lymphoblastic leukemia during profound post-chemotherapy neutropenia. The patient was hospitalized at Blood Transfusion and Hematology Hospital from January 2, 2024, to February 28, 2024. The patient presented with persistent fever without evidence of skin, pulmonary, or sinus involvement. *F. solani* was isolated from blood cultures and catheter tip culture, identified using the BD Bruker MALDI Biotyper Sirius One mass spectrometry system, and subjected to antifungal susceptibility testing using a quantitative broth microdilution method. The patient showed a favorable clinical response following catheter removal, amphotericin B therapy, and neutrophil recovery.

Conclusion: This case highlights the importance of considering *Fusarium* infection in patients with hematologic malignancies who experience prolonged neutropenia and persistent fever. Early diagnosis, effective source control, appropriate antifungal therapy, and neutrophil recovery are important factors in improving clinical outcomes.

Keywords: *Fusarium solani; catheter-related infection; hematologic malignancy; neutropenia.*