HỘI CHỨNG THỰC BÀO TẾ BÀO MÁU NGUYÊN PHÁT: BÁO CÁO CA BỆNH TẠI BỆNH VIỆN BẠCH MAI

Tạ Văn Tuấn[1]
Phạm Liên Hương[1]
Dương Bảo Huyền[2]

[1] *Bệnh viện Bạch Mai*
[2] *Trường Đại học Y Hà Nội*

TÓM TẮT

Đặt vấn đề: Hội chứng thực bào tế bào máu (HCTBM) nguyên phát là một rối loạn di truyền hiếm gặp, có tỷ lệ tử vong cao. Đặc trưng của bệnh gồm các biểu hiện sốt kéo dài, gan lách to, giảm các tế bào máu, tăng ferritin huyết thanh, tăng triglycerid máu, giảm fibrinogen và có hiện tượng thực bào trong tủy xương, hạch hoặc các mô khác [1]. HCTBM nguyên phát gồm 2 nhóm chính: HCTBM có tính gia đình (FHL) và nhóm liên quan đến các hội chứng suy giảm miễn dịch di truyền như hội chứng Chediak – Higashi, hội chứng Griscelli typ II, hội chứng tăng sinh dòng lympho liên kết giới tính X (XLP). Đột biến *UNC13D* là nguyên nhân của hội chứng thực bào gia đình typ 3 (Familial hemophagocytic lymphohistiocytosis type 3 - FHL3) với biểu hiện lâm sàng đa dạng, từ khởi phát sớm ở giai đoạn sơ sinh đến tuổi trưởng thành, với các yếu tố khởi phát thường gặp như nhiễm Epstein-Barr virus (EBV), cytomegalovirus (CMV) hay các tác nhân nhiễm trùng khác [2].

Báo cáo ca bệnh: Chúng tôi báo cáo một trường hợp người bệnh nữ 17 tuổi được chẩn đoán HCTBM nguyên phát với biểu hiện nổi bật là sốt kéo dài, tổn thương gan nặng và tràn dịch đa màng, trong khi không xác định được nguyên nhân nhiễm trùng, bệnh tự miễn hay bệnh lý ác tính. Xét nghiệm giải trình tự thế hệ mới phát hiện hai đột biến dị hợp tử kép trên gen *UNC13D* (c.1447-2A>G và c.3151G>A), được di truyền lần lượt từ bố và mẹ, hướng tới chẩn đoán FHL3. Người bệnh đạt lui bệnh sau điều trị theo phác đồ HLH-2004 và có kế hoạch ghép tế bào gốc tạo máu đồng loài.

Kết luận: Khảo sát di truyền trong gia đình phát hiện các thành viên mang đột biến dị hợp tử, góp phần tư vấn di truyền và định hướng theo dõi lâu dài.

Từ khóa: *hội chứng thực bào, UNC13D, hội chứng thực bào gia đình, báo cáo ca bệnh*

Tác giả chịu trách nhiệm
Tạ Văn Tuấn
Bệnh viện Bạch Mai
Email: tavantuan96@gmail.com

Ngày nhận bài: 13/08/2026
Ngày phản biện: 11/10/2026
Ngày đồng ý đăng: 28/10/2026

DOI: 10.52322/jocmbmh.156.0207

1. ĐẶT VẤN ĐỀ

Cho đến nay, nhiều gen gây ra hội chứng thực bào tế bào máu (HCTBM) nguyên phát đã được xác định như *PRF1, UNC13D, STX11, STXBP2, RAB27A, LYST, AP3B1* và một số gen khác liên quan đến quá trình phóng thích hạt độc tế bào [3]. Đột biến *UNC13D* là nguyên nhân của hội chứng thực bào gia đình typ 3 (Familial Hemophagocytic Lymphohistiocytosis type 3 - FHL3), chiếm khoảng 20–40% các trường hợp HCTBM nguyên phát tùy theo quần thể nghiên cứu. Gen *UNC13D* nằm trên nhiễm sắc thể 17q25.1, mã hóa protein Munc13-4, một protein đóng vai trò thiết yếu trong quá trình mồi hóa (priming) và hòa màng của các hạt độc tế bào trước khi phóng thích perforin và granzymes. Khi protein Munc13-4 bị khiếm khuyết, chức năng gây độc của tế bào NK và tế bào lympho T bị suy giảm nghiêm trọng, dẫn đến mất kiểm soát đáp ứng miễn dịch và hình thành cơn bão cytokine đặc trưng của HCTBM [4].

Triệu chứng của HCTBM nguyên phát có thể không điển hình gây khó khăn trong chẩn đoán hoặc có thể khởi phát rầm rộ. Điều trị người bệnh mắc HCTBM nguyên phát bao gồm kiểm soát bệnh bằng các phác đồ điều trị đặc hiệu (thường bao gồm dexamethasone, etoposide và cyclosporin) sau đó ghép tế bào gốc tạo máu đồng loài càng sớm càng tốt khi đủ điều kiện. Đột biến *UNC13D* không bị loại bỏ ngay cả khi người bệnh đạt lui bệnh hoàn toàn và có thể khởi phát lại khi cơ thể nhiễm các loại virus, vi khuẩn… Do đó, ghép tế bào gốc là phương pháp điều trị hiệu quả cao có khả năng chữa khỏi HCTBM [5]. Tuy nhiên đa phần đột biến *UNC13D* là đột biến "dòng mầm" hiện diện ngay từ giai đoạn hợp tử, do đó cần sàng lọc di truyền cho người hiến, ưu tiên người không mang đột biến gây bệnh.

Tại Việt Nam, các trường hợp HCTBM nguyên phát được chẩn đoán xác định bằng xét nghiệm di truyền vẫn còn chưa được báo cáo đầy đủ. Trong báo cáo này, chúng tôi trình bày một trường hợp HCTBM nguyên phát có đột biến gen *UNC13D*, qua đó nhấn mạnh vai trò của xét nghiệm di truyền trong chẩn đoán sớm và xây dựng chiến lược điều trị phù hợp.

2. BÁO CÁO CA BỆNH

Người bệnh nữ 17 tuổi, đang là học sinh, tiền sử khỏe mạnh, vào viện ngày 27/11/2025 với lý do sốt cao, bụng chướng. Trước đó cách 10 ngày, người bệnh xuất hiện sốt cao, vàng da, đau bụng, vào Bệnh viện Đa khoa Đồng Văn chẩn đoán sốt xuất huyết có dấu hiệu cảnh báo, hiện tại test Dengue âm tính, xét nghiệm tủy đồ có tăng đại thực bào, chuyển Bệnh viện Đại học Y Hà Nội chẩn đoán Hội chứng thực bào tế bào máu, tăng men gan, tràn dịch đa màng, chuyển Bệnh viện Bạch Mai trong tình trạng còn sốt cao liên tục, thở oxy 3 lít/phút, bụng chướng nhẹ, mệt mỏi nhiều, vàng da, thể trạng gầy.

Các bất thường chính của người bệnh là tình trạng sốt, tăng men gan dai dẳng với mức AST, ALT cao nhất > 400 U/L, bilirubin > 140 µmol/L, chủ yếu tăng thành phần bilirubin trực tiếp và tràn dịch đa màng. Bảng dưới đây mô tả các đặc điểm hướng đến chẩn đoán của người bệnh.

Người bệnh được chẩn đoán: Hội chứng thực bào tế bào máu theo dõi thứ phát – Viêm phổi – Tràn dịch đa màng

Bảng 1. Các đặc điểm chẩn đoán của người bệnh

Tiêu chuẩn chẩn đoán xác định HCTBM (≥ 5/8 tiêu chuẩn)	Diễn giải ở người bệnh (6/8 tiêu chuẩn)	Chẩn đoán đã loại trừ/ Bệnh kèm theo
Sốt kéo dài	Sốt ≥ 38,5 độ C, trên 7 ngày	- Bệnh tự miễn: kháng thể kháng nhân (ANA), kháng thể kháng chuỗi kép (anti-dsDNA), kháng thể kháng ty lạp thể (AMA-M2), kháng thể kháng tiểu vi thể gan thận typ 1 (LKM1): âm tính. - Nhiễm virus, vi khuẩn không điển hình: các virus viêm gan B, C, A, E âm tính; virus HIV âm tính; vi khuẩn *Leptospira*, virus dengue, CMV, EBV: âm tính - Tràn dịch màng tim, màng bụng có thể liên quan HCTBM: người bệnh không có suy tim, chức năng thận bình thường, không có xơ gan, albumin máu trong giới hạn bình thường - Bệnh ác tính: Trên các phim chụp cắt lớp vi tính, siêu âm, X-quang, không có khối u bất thường, chưa nghĩ đến bệnh ác tính - Bệnh kèm theo: viêm phổi, chỉ số CRP (C-reactive protein) trong giới hạn bình thường, procalcitonin tăng: 1,58 ng/ml (giá trị bình thường < 0,05 ng/ml)
Lách to	Lách to, chiều dọc lách 177 mm trên phim chụp cắt lớp vi tính	
Giảm ít nhất 2 trong 3 dòng tế bào máu: + Hemoglobin < 90 g/L, + Số lượng tiểu cầu < 100 G/L, + Số lượng bạch cầu hạt trung tính < 1 G/L	Người bệnh có các chỉ số hemoglobin 75 g/L, số lượng tiểu cầu 45 G/L và số lượng bạch cầu hạt trung tính 0,63 G/L	
Tăng triglycerid máu ≥ 3,0 mmol/L	Triglycerid máu 7,85 mmol/L	
Tăng ferritin ≥ 500 ng/ml	Ferritin máu 2.572 ng/ml	
Tế bào và mô bệnh học: Hình ảnh đại thực bào đang thực bào tế bào máu trong tủy xương, lách hoặc hạch và không có bằng chứng bệnh ác tính	Tế bào học tủy xương có tăng đại thực bào, có hình ảnh thực bào tế bào máu. Mô bệnh học tủy xương: Hình ảnh rối loạn sinh tủy có tăng đại thực bào, hình ảnh thực bào tế bào máu, tăng lympho. Nhuộm hóa mô miễn dịch mảnh sinh thiết tủy xương không thấy biểu hiện ác tính	
Hoạt tính tế bào diệt tự nhiên (NK cell) giảm hoặc mất	Chưa làm được	
Nồng độ sCD25 hòa tan tăng cao	Chưa làm được	

Mặc dù tình trạng nhiễm khuẩn có thể gây tổn thương đa cơ quan gây tăng men gan, giảm tiểu cầu, nhưng chúng tôi đánh giá tình trạng nhiễm khuẩn ở người bệnh này không tương xứng với mức độ suy cơ quan: người bệnh tỉnh táo, huyết động ổn định, không có sốc, hội chứng nhiễm trùng không rõ, chỉ số viêm thấp. Vì vậy chúng tôi đã tiến hành điều trị cho người bệnh với phác đồ tiêu chuẩn HLH-2004 kết hợp kháng sinh để kiểm soát nhiễm trùng (meropenem, levofloxacin).

Bảng 2. Diễn biến lâm sàng và cận lâm sàng sau điều trị phác đồ HLH-2004

Thời điểm Đặc điểm	Giá trị bình thường	Trước điều trị	Sau 2 tuần	Sau 4 tuần	Sau 8 tuần
Sốt		Có	Không	Không	Không
Gan lách		To	To	To nhẹ	To nhẹ
Hemoglobin (g/L)	120-155	75	79	115	98
Số lượng tiểu cầu (G/L)	150-450	45	289	219	367
Số lượng bạch cầu trung tính (G/L)	4-10	0,63	1,4	8,0	2,5
Triglycerid (mmol/L)	< 1,7	7,85	3,1	2,8	2,5
Ferritin (ng/ml)	13-150	2.572	417	381	352
Bilirubin toàn phần (µmol/L)	< 17,1	143,6	28,2	15	12
AST (U/L)	< 40	271	65	32	25
ALT (U/L)	< 40	230	215	63	26

Người bệnh được điều trị hỗ trợ bằng truyền dịch glucose và silymarin và mức bilirubin toàn phần cũng đã giảm còn xấp xỉ 80 µmol/L trước điều trị hóa chất. Hiện tại người bệnh không có tình trạng suy chức năng gan do khả năng tổng hợp protein và yếu tố đông máu trong giới hạn bình thường. Tại thời điểm chẩn đoán, do chưa thể thực hiện được các xét nghiệm gen đặc hiệu để chẩn đoán HCTBM nguyên phát và tình trạng men gan cao, nguy cơ diễn biến nặng, nên chúng tôi đã tiến hành điều trị sớm phác đồ HLH-2004 với liều thông thường (dexamethasone 10 mg/m^2/ngày, etoposide 150 mg/m^2 2 lần/tuần, cyclosporin 6 mg/kg/ngày, giảm dần liều các thuốc theo phác đồ) và đạt kết quả khả quan sau điều trị với tình trạng lui bệnh sau 8 tuần tấn công.

Sau đó người bệnh được làm xét nghiệm giải trình tự gen ngay khi kết thúc 8 tuần điều trị tấn công, sử dụng mẫu máu ngoại vi chống đông bằng EDTA để định hướng điều trị tiếp. Với HCTBM thứ phát, có thể cân nhắc ngừng điều trị và theo dõi nếu đã tìm và giải quyết được nguyên nhân, đặc biệt là các bệnh ác tính, nếu không HCTBM có thể quay trở lại. Với HCTBM nguyên phát, hướng điều trị sẽ là ghép tế bào gốc đồng loài. Kết quả giải trình tự gen thế hệ mới (NGS) phát hiện người bệnh mang đột biến dị hợp tử kép là c.1447-2A>G (VAF 0,5055) và c.3151G>A (VAF 0,5294) thuộc gen *UNC13D*. Các thành viên còn lại trong gia đình cũng được sàng lọc các đột biến này. Kết quả bố và em trai người bệnh mang đột biến dị hợp tử c.1447-2A>G, mẹ và anh trai người bệnh mang đột biến c.3151G>A. Như vậy, người bệnh mang 2 đột biến nhận từ bố và mẹ. Trong chẩn đoán FHL3, ngoài biểu hiện HCTBM, cần thêm ít nhất 2 đột biến của gen *UNC13D* nằm trên 2 alen khác nhau và được Hiệp hội Di truyền Y học và Hệ gen Hoa Kỳ (American College of Medical Genetics and Genomics – ACMG) phân loại là gây bệnh hoặc có khả năng gây bệnh [6]. Hai đột biến gặp trên người bệnh này đã được ghi nhận có thể gây bệnh trên cơ sở dữ liệu ClinVar, hướng tới chẩn đoán FHL3 [7,8].

Do có một số lý do khách quan nên người bệnh chưa tiến hành ghép tế bào gốc ngay. Hiện tại tới tháng 10/2026, người bệnh đã điều trị duy trì đến hết tuần 40, theo dõi định kỳ tại phòng khám, các kết quả khám bệnh trong giới hạn bình thường.

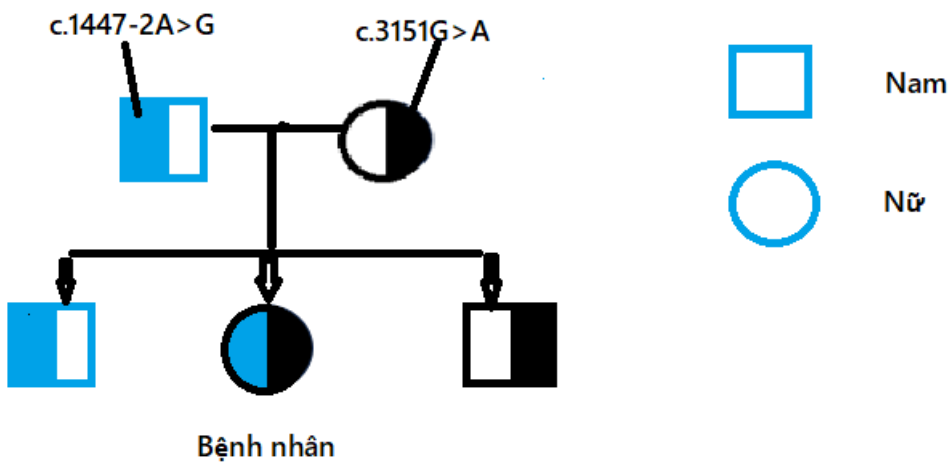

Hình 1. Sơ đồ phả hệ theo đột biến gen

3. BÀN LUẬN

HCTBM là một hội chứng tăng hoạt hóa miễn dịch quá mức, gây tổn thương đa cơ quan và tỷ lệ tử vong cao nếu không được chẩn đoán và điều trị kịp thời. HCTBM thường được chia thành thể nguyên phát và thứ phát, tuy nhiên triệu chứng lâm sàng và xét nghiệm giữa 2 nhóm gần như không có sự khác biệt rõ ràng. Do vậy, người bệnh vào viện trong tình trạng viêm phổi, nhiễm trùng chưa rõ căn nguyên, có thể là yếu tố khởi phát bệnh, chẩn đoán ban đầu là HCTBM theo dõi thứ phát. Kết quả xét nghiệm gen sau đó giúp củng cố chẩn đoán HCTBM nguyên phát.

Biểu hiện ban đầu nổi bật bằng tổn thương gan và tràn dịch đa màng. Những biểu hiện này dễ gợi ý viêm gan cấp, suy gan hoặc bệnh lý gan mật hơn là HCTBM. Tuy nhiên, các xét nghiệm virus viêm gan, EBV, CMV, HIV và các bệnh tự miễn đều âm tính, siêu âm đàn hồi gan không ghi nhận xơ hóa và chức năng tim, thận bình thường. Trong HCTBM, tổn thương gan được cho là hậu quả của tình trạng tăng sản xuất các cytokine tiền viêm như interferon-γ, TNF-α và interleukin-6 gây hoạt hóa đại thực bào tại gan, dẫn đến viêm gan, ứ mật và rối loạn chức năng gan [9].

Gen *UNC13D* mã hóa protein Munc13-4, có vai trò thiết yếu trong quá trình giải phóng hạt độc của tế bào NK và tế bào lympho T gây độc. Gen *UNC13D* gồm 32 exon và 31 intron, cho đến nay có ít nhất 200 đột biến khác nhau của gen *UNC13D* [10]. Đột biến c.3151G>A ở người bệnh này cũng đã được mô tả ở một số báo cáo như của Phan Thị Xinh [11]. Nucleotide này nằm ở bazơ cuối của exon 31, nên ảnh hưởng chính là rối loạn cắt nối, gây bỏ exon 31.

Tuổi khởi phát của người bệnh là 17, trong khi FHL3 thường được xem là bệnh của trẻ nhỏ, tuy nhiên ngày càng có nhiều báo cáo ghi nhận người bệnh khởi phát ở tuổi thiếu niên hoặc người trưởng thành. Điều này có thể được giải thích bởi sự đa dạng của các đột biến *UNC13D* và mức độ ảnh hưởng khác nhau lên chức năng protein Munc13-4.

Điều trị bằng dexamethasone, cyclosporin và etoposide chỉ có tác dụng kiểm soát phản

ứng viêm nhưng không khắc phục được khiếm khuyết di truyền của hệ miễn dịch (sau 8 tuần tấn công người bệnh mới được làm xét nghiệm gen, khi này người bệnh đang lui bệnh). Do đột biến *UNC13D* tồn tại trong toàn bộ hệ tạo máu của người bệnh, nguy cơ tái phát HCTBM vẫn còn sau khi ngừng điều trị. Vì vậy, ghép tế bào gốc tạo máu đồng loài được xem là phương pháp điều trị triệt để duy nhất ở người bệnh HCTBM nguyên phát do thiếu hụt *UNC13D*. Khảo sát di truyền trong gia đình cho thấy các anh chị em ruột của người bệnh đều mang đột biến dị hợp tử của gen *UNC13D*. Hiện nay chưa có khuyến cáo chống chỉ định tuyệt đối việc sử dụng người hiến mang một đột biến gây bệnh *UNC13D*. Gray PE và cộng sự báo cáo một trường hợp FHL liên quan *UNC13D* trong đó người hiến là anh chị em phù hợp HLA mang một alen bệnh. Do lo ngại hiện tượng chimerism không hoàn toàn với biểu hiện suy giảm chức năng gây độc, nhóm nghiên cứu đã đánh giá thêm hoạt tính tế bào NK của người hiến trước ghép. Kết quả chỉ ghi nhận giảm nhẹ chức năng NK phù hợp với tình trạng dị hợp tử, và người bệnh sau đó đạt 100% chimerism sau ghép [12].

Như vậy, đột biến gen *UNC13D* có ý nghĩa quan trọng trong chẩn đoán phân biệt HCTBM nguyên phát với các nguyên nhân thứ phát cũng như phương pháp điều trị. Trên thực tế lâm sàng, chúng tôi gặp các trường hợp không đủ 5/8 tiêu chuẩn HCTBM nhưng biểu hiện lâm sàng rất "giống" khi tình trạng sốt, gan lách to cùng với mức ferritin cao mà không tìm được nguyên nhân khác, trong số này, có người bệnh có kết quả đột biến gen gây HCTBM được xác nhận và sau đó người bệnh có tình trạng giảm 3 dòng tiến triển dẫn đến HCTBM. Lựa chọn người hiến tế bào gốc ưu tiên người không mang đột biến gây bệnh HCTBM và phải phù hợp HLA. Trong trường hợp cần sử dụng người hiến mang đột biến dị hợp tử, có thể cân nhắc đánh giá bổ sung chức năng gây độc tế bào, đặc biệt là khả năng giải phóng hạt độc của tế bào NK, kết hợp với đánh giá mức độ phù hợp HLA và các yếu tố nguy cơ ghép.

Báo cáo có một số hạn chế: chưa thực hiện được xét nghiệm hoạt tính tế bào NK và định lượng sCD25 hòa tan; người bệnh chưa được ghép tế bào gốc tạo máu nên chưa có dữ liệu về kết quả sau ghép.

4. KẾT LUẬN

HCTBM có thể khởi phát với biểu hiện là tổn thương gan và tràn dịch đa màng, có thể nhầm lẫn với các bệnh lý gan mật hoặc nhiễm trùng nặng. Sau khi đánh giá các nguyên nhân thứ phát, xét nghiệm giải trình tự gen đã phát hiện đột biến gen *UNC13D*, góp phần khẳng định chẩn đoán HCTBM nguyên phát và thay đổi chiến lược điều trị lâu dài.

TÀI LIỆU THAM KHẢO

1. Henter JI, Horne A, Aricó M, et al. HLH-2004: diagnostic and therapeutic guidelines for hemophagocytic lymphohistiocytosis. *Pediatr Blood Cancer*. 2007;48(2):124-131. doi:10.1002/pbc.21039

2. Zhang K, Astigarraga I, Bryceson Y, et al. Familial hemophagocytic lymphohistiocytosis. In: Adam MP, Bick S, Mirzaa GM, et al, eds. GeneReviews®. University of Washington, Seattle; 1993-2026. Updated June 6, 2024. Accessed November 15, 2026. https://www.ncbi.nlm.nih.gov/books/NBK1444/

3. Zhang K, Jordan MB, Marsh RA, et al. Hypomorphic mutations in *PRF1*, *MUNC13-4*, and *STXBP2* are associated with adult-onset familial HLH. *Blood*. 2011;118(22):5794-5798. doi:10.1182/blood-2011-07-370148

4. Amirifar P, Ranjouri MR, Abolhassani H, et al. Clinical, immunological and genetic findings

in patients with *UNC13D* deficiency (FHL3): a systematic review. *Pediatr Allergy Immunol*. 2021;32(1):186-197. doi:10.1111/pai.13323

5. La Rosée P, Horne A, Hines M, et al. Recommendations for the management of hemophagocytic lymphohistiocytosis in adults. *Blood*. 2019;133(23):2465-2477. doi:10.1182/blood.2018894618
6. Richards S, Aziz N, Bale S, et al. Standards and guidelines for the interpretation of sequence variants: a joint consensus recommendation of the American College of Medical Genetics and Genomics and the Association for Molecular Pathology. *Genet Med*. 2015;17(5):405-424. doi:10.1038/gim.2015.30
7. National Center for Biotechnology Information. ClinVar: *UNC13D* c.1447-2A>G, accession RCV006636129. Accessed October 14, 2026. https://www.ncbi.nlm.nih.gov/clinvar/RCV006636129/
8. National Center for Biotechnology Information. ClinVar: *UNC13D* c.3151G>A, accession RCV001310042. Accessed October 14, 2026. https://www.ncbi.nlm.nih.gov/clinvar/RCV001310042/
9. Diamond T, Bennett AD, Behrens EM. The liver in hemophagocytic lymphohistiocytosis: not an innocent bystander. *J Pediatr Gastroenterol Nutr*. 2023;77(2):153-159. doi:10.1097/MPG.0000000000003807
10. Wang Z, Chen C, Duan Z, et al. *UNC13D* in familial hemophagocytic lymphohistiocytosis and beyond: functional mechanisms, genetic variants, multisystem disease spectrum and clinical implications. Scand J Immunol. 2026;103(5):e70117. doi:10.1111/sji.70117
11. Xinh PT, Chuong HQ, Diem TPH, et al. Spectrum mutations of *PRF1*, *UNC13D*, *STX11*, and *STXBP2* genes in Vietnamese patients with hemophagocytic lymphohistiocytosis. *Int J Lab Hematol*. 2021;43(6):1524-1530. doi:10.1111/ijlh.13674
12. Gray PE, Shadur B, Russell S, et al. Late-onset non-HLH presentations of growth arrest, inflammatory arachnoiditis, and severe infectious mononucleosis, in siblings with hypomorphic defects in *UNC13D*. *Front Immunol*. 2017;8:944. doi:10.3389/fimmu.2017.00944

ABSTRACT

PRIMARY HEMOPHAGOCYTIC LYMPHOHISTIOCYTOSIS: A CASE REPORT FROM BACH MAI HOSPITAL

Background: Primary hemophagocytic lymphohistiocytosis (HLH) is a rare inherited disorder associated with a high mortality rate. The disease is characterized by prolonged fever, hepatosplenomegaly, cytopenias, elevated serum ferritin, hypertriglyceridemia, hypofibrinogenemia, and hemophagocytosis in the bone marrow, lymph nodes, or other tissues. Primary HLH comprises two major groups: familial hemophagocytic lymphohistiocytosis (FHL) and HLH associated with inherited immunodeficiency syndromes, including Chediak–Higashi syndrome, Griscelli syndrome type II, and X-linked lymphoproliferative syndrome (XLP). Mutations in *UNC13D* are responsible for familial hemophagocytic lymphohistiocytosis type 3 (FHL3), which has a broad spectrum of clinical

manifestations, ranging from early onset in the neonatal period to adulthood, with common triggering factors including Epstein–Barr virus (EBV), cytomegalovirus (CMV), or other infectious agents.

Case presentation: We report the case of a 17-year-old female patient diagnosed with primary HLH, presenting with prolonged fever, severe liver injury, and polyserositis, in whom no infectious, autoimmune, or malignant cause was identified. Next-generation sequencing detected two compound heterozygous variants in the *UNC13D* gene (c.1447-2A>G and c.3151G>A), inherited from her father and mother, respectively, supporting the diagnosis of FHL3. The patient achieved remission after treatment according to the HLH-2004 protocol and is planned to undergo allogeneic hematopoietic stem cell transplantation.

Conclusion: Genetic screening of the patient's family identified heterozygous carriers, contributing to genetic counseling and long-term follow-up planning.

Keywords: *hemophagocytic lymphohistiocytosis; UNC13D; familial hemophagocytic lymphohistiocytosis; case report.*