BIỂU HIỆN THẦN KINH NỔI TRỘI Ở HAI BỆNH NHI MẮC HỘI CHỨNG THỰC BÀO MÁU GIA ĐÌNH TYP 3 KHÔNG ĐIỂN HÌNH

Lưu Thị Nhàn[1]
Nguyễn Hoàng Nam[1]

[1] *Bệnh viện Nhi Trung ương*

TÓM TẮT

Đặt vấn đề: Hội chứng thực bào máu gia đình typ 3 (FHL3) là bệnh lý rối loạn điều hòa miễn dịch di truyền hiếm gặp, liên quan đến biến thể gây bệnh trên gen *UNC13D*. Bệnh thường khởi phát sớm với các biểu hiện hội chứng thực bào máu (HLH) điển hình, tuy nhiên một số trường hợp có thể biểu hiện muộn với tổn thương thần kinh nổi trội, gây khó khăn trong chẩn đoán.

Báo cáo ca bệnh: Chúng tôi báo cáo hai bệnh nhi 8 tuổi có biểu hiện thần kinh chiếm ưu thế, chưa đáp ứng đầy đủ tiêu chuẩn HLH-2004 và được phát hiện biến thể gen *UNC13D*. Cả hai bệnh nhân đều có tình trạng giảm nhẹ các dòng tế bào máu, các tiêu chuẩn HLH không đầy đủ và triệu chứng thần kinh nổi trội. Các bệnh nhân này đều hướng tới chẩn đoán ban đầu về bệnh lý thần kinh thay vì HLH. Giải trình tự toàn bộ hệ gen phát hiện các biến thể đột biến trên gen *UNC13D* có thể gây bệnh FHL3. Nghiên cứu được tiến hành tại khoa Huyết học lâm sàng - Bệnh viện Nhi Trung ương trong giai đoạn 2023-2025.

Kết luận: Các ca bệnh nhấn mạnh biểu hiện kiểu hình không điển hình của hội chứng thực bào máu gia đình typ 3 và tổn thương hệ thần kinh trung ương cũng như vai trò của xét nghiệm di truyền trong việc chẩn đoán xác định khi tiêu chuẩn lâm sàng không đầy đủ. Từ đó cần cân nhắc FHL ở trẻ có triệu chứng thần kinh không rõ căn nguyên kèm bất thường huyết học. Xét nghiệm di truyền có vai trò quan trọng trong định hướng chẩn đoán và điều trị sớm.

Từ khóa: *hội chứng thực bào máu gia đình typ 3, UNC13D, tổn thương hệ thần kinh trung ương, HLH-2004, giải trình tự toàn bộ hệ gen*

Tác giả chịu trách nhiệm
Nguyễn Hoàng Nam
Bệnh viện Nhi Trung ương
Email: hoangnam.nhp@gmail.com

Ngày nhận bài: 07/08/2026
Ngày phản biện: 02/10/2026
Ngày đồng ý đăng: 15/11/2026

DOI: 10.52322/jocmbmh.156.0206

1. ĐẶT VẤN ĐỀ

Hội chứng thực bào máu gia đình (familial hemophagocytic lymphohistiocytosis – FHL) là bệnh lý rối loạn điều hòa miễn dịch di truyền hiếm gặp, đặc trưng bởi tình trạng hoạt hóa quá mức tế bào lympho T và đại thực bào, dẫn đến phản ứng viêm hệ thống và tổn thương đa cơ quan [1]. FHL typ 3 (FHL3) liên quan đến các biến thể gây bệnh trên gen *UNC13D*, mã hóa cho protein Munc13-4, có vai trò quan trọng trong quá trình xuất bào hạt độc của tế bào lympho T gây độc và tế bào NK [2,3]. FHL thường khởi phát ở trẻ nhỏ với các biểu hiện điển hình như sốt kéo dài, gan lách to, giảm các dòng tế bào máu và tăng ferritin. Tuy nhiên, một số trường hợp FHL3 có thể khởi phát muộn với biểu hiện thần kinh chiếm ưu thế, trong khi các dấu hiệu của HLH (hemophagocytic lymphohistiocytosis – hội chứng thực bào máu) toàn thân không điển hình hoặc chưa đáp ứng đầy đủ tiêu chuẩn HLH-2004 [4]. Các biểu hiện thần kinh đã được báo cáo ở một tỷ lệ đáng kể bệnh nhân, từ các biểu hiện lâm sàng như co giật, thay đổi tri giác, liệt chi đến các biến đổi trong dịch não tủy và tổn thương chất trắng trên phim cộng hưởng từ sọ não [5]. Điều này gây khó khăn trong chẩn đoán và có thể dẫn đến chậm trễ điều trị.

Theo tiêu chuẩn của Hiệp hội mô bào (Histiocyte Society), chẩn đoán hội chứng thực bào máu (Hemophagocytic Lymphohistiocytosis – HLH) được xác định khi có đột biến di truyền phù hợp với HLH hoặc đáp ứng ít nhất 5/8 tiêu chuẩn dưới đây [6]:

A. Chẩn đoán phân tử phù hợp với HLH (Phát hiện được đột biến *PRF1, UNC13D, STX11* hoặc *STXBP2*)

B. Bất kỳ 5 trong 8 tiêu chuẩn lâm sàng và xét nghiệm sau đây của HLH:

1. Sốt >38,5 °C

2. Lách to

3. Giảm các dòng tế bào (ảnh hưởng đến ≥2 trong số 3 dòng trong máu ngoại vi):

▪ Hemoglobin <9 g/dL (ở trẻ sơ sinh <4 tuần: Hb <100 g/L)

▪ Tiểu cầu $<100 \times 10^9$/L

▪ Bạch cầu trung tính $<1,0 \times 10^9$/L

4. Tăng triglycerid máu và/hoặc giảm fibrinogen máu: triglycerid lúc đói >3,0 mmol/L (>265 mg/dL) hoặc fibrinogen ≤1,5 g/L

5. Thực bào máu trong tủy xương, lá lách, gan, hạch bạch huyết hoặc các mô khác

6. Hoạt động của tế bào diệt tự nhiên (NK) thấp hoặc không có.

7. Nồng độ ferritin huyết thanh ≥500 µg/L.

8. CD25 hòa tan (thụ thể IL-2 hòa tan) ≥2400 U/mL.

Bệnh nhân được chẩn đoán FHL3 khi phát hiện biến thể gây bệnh hoặc có khả năng gây bệnh ở gen *UNC13D*, phù hợp với kiểu di truyền và bệnh cảnh lâm sàng.

Điều trị ban đầu cho FHL vẫn sử dụng phác đồ HLH-2004 cơ bản gồm corticosteroid và etoposide để điều trị HLH toàn thân, cùng với methotrexate và corticosteroid tiêm nội tủy. Liệu pháp ức chế miễn dịch này giúp làm ổn định tình trạng bệnh để tiến tới ghép tế bào gốc tủy xương. Đây là liệu pháp duy nhất chữa khỏi hoàn toàn FHL cũng như HLH có tổn thương thần kinh. Gần đây, các phương pháp điều trị mới nhắm đích và giảm đáp ứng viêm đang nổi lên như những phương pháp hiệu quả trong điều trị HLH kháng thuốc và phức tạp, hứa hẹn mang lại kết quả khả quan hơn [7].

Chúng tôi báo cáo hai ca bệnh đều 8 tuổi, có tình trạng giảm nhẹ các dòng tế bào máu, các tiêu chuẩn HLH không đầy đủ và đều có triệu

chứng thần kinh nổi trội. Các bệnh nhân này đều hướng tới chẩn đoán ban đầu nghiêng về bệnh lý thần kinh thay vì HLH. Giải trình tự toàn bộ hệ gen phát hiện các biến thể có khả năng gây bệnh trên gen *UNC13D*, phù hợp với hội chứng thực bào máu gia đình typ 3. Các ca bệnh nhấn mạnh biểu hiện kiểu hình không điển hình của hội chứng thực bào máu gia đình typ 3 và tổn thương não ở bệnh nhi HLH cũng như vai trò của xét nghiệm di truyền trong việc chẩn đoán xác định khi tiêu chuẩn lâm sàng không đầy đủ.

2. BÁO CÁO CA BỆNH

Ca bệnh thứ nhất là một trẻ nam, 8 tuổi, nhập viện trong tình trạng đau đầu và có tổn thương chất trắng lan toả trên phim MRI sọ não. Khai thác tiền sử phát hiện trẻ bị giảm tiểu cầu từ năm 3 tuổi với mức tiểu cầu dao động quanh 75 G/l, đồng thời xuất hiện co giật. Tại thời điểm 3 tuổi xét nghiệm dịch não tủy có 105 tế bào/µl, trong đó thành phần lympho 84%, các nguyên nhân do nhiễm trùng âm tính, hình ảnh cộng hưởng từ sọ não bình thường. Trẻ được chẩn đoán động kinh - theo dõi viêm não và điều trị valproat (Depakin) trong 2 năm rồi dừng thuốc. Trẻ ổn định cho đến năm 8 tuổi bắt đầu xuất hiện đau đầu và nhập viện khoa thần kinh. Khám lâm sàng ghi nhận trẻ tỉnh táo, không co giật, không rối loạn tri giác, và phát hiện thêm gan lách to, mật độ chắc. Kết quả xét nghiệm máu cho thấy số lượng tiểu cầu vẫn giảm, ferritin tăng nhẹ. Hình ảnh trên phim MRI chỉ ra có bất thường chất trắng lan tỏa hai bán cầu đại não, tiểu não và cuống não. Chẩn đoán ban đầu đặt ra là tổn thương não chất trắng theo dõi do rối loạn chuyển hóa. Tuy nhiên các xét nghiệm thăm dò sâu về rối loạn chuyển hóa không có bất thường và đã được loại trừ bởi các chuyên gia nội tiết. Do nghi ngờ các bất thường liên quan đến bệnh lý thần kinh và nội tiết, chúng tôi tiến hành làm xét nghiệm gen và kết quả cho thấy có đột biến đồng hợp tử *UNC13D*. Đối chiếu lại với triệu chứng lâm sàng, chúng tôi nhận định đột biến gen có khả năng gây hội chứng thực bào máu gia đình typ 3 ở bệnh nhân. Kết quả này có thể lý giải các triệu chứng lâm sàng về thần kinh và huyết học của bệnh nhân. Tra lại y văn trên thế giới cũng đã ghi nhận nhiều ca bệnh FHL typ 3 có gây tổn thương thần kinh đơn độc, tương tự như ca lâm sàng của chúng tôi [4]. Sau đó bệnh nhân được chuyển đến khoa Huyết học lâm sàng để quản lý bệnh HLH. Gia đình được tư vấn về phương pháp ghép tế bào gốc tạo máu và tìm được nguồn tủy phù hợp HLA 10/10 tại Đức. Trong thời gian chờ đợi, trẻ được điều trị bằng dexamethason liều cao 10 mg/m^2. Hiện trẻ duy trì tình trạng ổn định sau ghép tế bào gốc hơn 1 năm, chưa xuất hiện lại các triệu chứng đau đầu, co giật. Dữ liệu theo dõi sau ghép của chúng tôi khá nghèo nàn do bệnh nhân ghép tế bào gốc và theo dõi tại nước ngoài.

Ca bệnh thứ hai nhập viện là trẻ nữ, 8 tuổi, không có bất thường được ghi nhận trước đây. Trẻ khởi phát sốt thất thường 1 tháng, khám lâm sàng ghi nhận gan và lách to 4 cm dưới bờ sườn và không có bằng chứng nhiễm trùng tương xứng. Xét nghiệm tại thời điểm vào viện phát hiện giảm tiểu cầu kết hợp giảm nhẹ bạch cầu trung tính với số lượng tiểu cầu 80 G/l, bạch cầu trung tính 1 G/l, hemoglobin 103 g/l, ferritin 247 µg/L, triglycerid 3,7 mmol/l. Trẻ được điều trị theo hướng nhiễm trùng, dùng kháng sinh đường tĩnh mạch đồng thời làm các xét nghiệm thăm dò sâu hơn về tuỷ đồ, các căn nguyên nhiễm trùng, EBV, CMV, bệnh lý tự miễn và di truyền phân tử. Trong thời gian nằm viện trẻ bắt đầu xuất hiện yếu hai chân do giảm trương lực cơ, tiến triển nặng dần, dẫn đến không đi lại được. Trẻ không sốt, không co giật, không thay đổi tri giác hoặc tính cách. Phim chụp CT sọ não qua hai lần chụp không phát hiện bất thường. Kết quả dịch não tủy cho thấy số lượng

tế bào 75/µl, trong đó bạch cầu lympho chiếm 90%, protein tăng 3,83 g/l. Các kết quả lâm sàng và xét nghiệm thăm dò dịch não tuỷ ban đầu hướng đến chẩn đoán viêm màng não, đặc biệt với tình trạng tăng protein dịch não tuỷ. Cấy máu tìm vi khuẩn gây bệnh âm tính, virus EBV, CMV âm tính, không có bằng chứng của bệnh viêm não tự miễn. Trẻ được chuyển khoa truyền nhiễm theo dõi. Tuy nhiên khi hội chẩn cùng các chuyên gia truyền nhiễm và theo dõi diễn biến bệnh chúng tôi thấy không phù hợp với bệnh lý viêm màng não. Cùng lúc đó kết quả di truyền cho thấy có dị hợp tử kép đột biến *UNC13D*. Khi đối chiếu lại với lâm sàng và xét nghiệm chúng tôi thấy phù hợp với các triệu chứng của trẻ. Trẻ được điều trị bằng phác đồ HLH-2004 kết hợp tiêm nội tủy methotrexate. Sau khi điều trị tấn công tuần đầu trẻ không sốt, tình trạng yếu chân có xu hướng cải thiện. Tuy nhiên sang tuần tấn công thứ 2 trẻ nhiễm thêm sởi và tử vong do biến chứng viêm phổi.

Bảng 1. Các triệu chứng lâm sàng và cận lâm sàng của 2 bệnh nhân

Đặc điểm		Ca 1	Ca 2
Tuổi (năm)		8	8
Giới		Nam	Nữ
Tiền sử		Giảm tiểu cầu, co giật từ 3 tuổi	Chưa ghi nhận bất thường
Sốt ≥ 5 ngày		Không	Có
Lách to		Có	Có
Biểu hiện thần kinh		Co giật, đau đầu	Yếu 2 chi dưới tiến triển
Các dòng tế bào máu	Hb (g/l)	104	103
	Tiểu cầu (G/l)	57	80
	Bạch cầu trung tính (G/l)	2,54	1
Fibrinogen (g/l)		3,27	2,3
Ferritin (µg/L)		784	247
Triglycerid (mmol/l)		4,7	3,7
Đột biến gen *UNC13D*		Đồng hợp tử	Dị hợp tử kép
Dịch não tủy		Tế bào: 19/µl Lympho: 95% Protein: 0,59 g/l	Tế bào: 75/µl BC lympho: 90% Protein: 3,83 g/l
Chẩn đoán hình ảnh		- 3 tuổi: CT và MRI sọ não: bình thường - 8 tuổi: MRI sọ não: bất thường chất trắng	CT sọ não 2 lần: bình thường

Bảng 2. Thông tin di truyền về đột biến của 2 bệnh nhân

Thông tin	Bệnh nhân 1	Bệnh nhân 2
Gen	*UNC13D*	*UNC13D*
Hệ tham chiếu	GRCh38	GRCh38
Kiểu gen	Đồng hợp tử	Dị hợp tử kép
HGVS c.	NM_199242.3: c.3151G>A	- NM_199242.3: c.118-307G>A - NM_199242.3: c.3151G>A
HGVS p.	NP_954712.1: p.Gly1051Arg	- biến thể đầu: Đột biến vùng intron - biến thể sau: NP_954712.1: p.Gly1051Arg
Cis/trans	trans	trans
Sanger	chưa	Biến thể đầu có nguồn gốc từ mẹ, biến thể sau có nguồn gốc từ bố
ACMG	Có khả năng gây bệnh	Có khả năng gây bệnh

3. BÀN LUẬN

Hai trường hợp trong báo cáo cho thấy biểu hiện lâm sàng không điển hình, khởi phát muộn, phù hợp với FHL3 liên quan đến biến thể gen *UNC13D*. Cả hai bệnh nhân đều được chẩn đoán ở tuổi lên 8, muộn hơn so với độ tuổi khởi phát thường gặp của FHL. Đáng chú ý, bệnh nhân thứ nhất có tiền sử giảm tiểu cầu và co giật từ 3 tuổi, gợi ý quá trình bệnh có thể đã xuất hiện nhiều năm trước khi được định hướng chẩn đoán. Cả hai trường hợp đều có biểu hiện thần kinh nổi trội, trong khi các dấu hiệu HLH toàn thân chưa đầy đủ. Đặc điểm này cho thấy cần cân nhắc FHL trong chẩn đoán phân biệt ở trẻ có triệu chứng thần kinh kéo dài hoặc tiến triển không rõ căn nguyên, đặc biệt khi kèm bất thường huyết học. Tổn thương hệ thần kinh trung ương là biểu hiện quan trọng của FHL và có thể xuất hiện trước các triệu chứng toàn thân. Đối chiếu với hai bệnh nhân của chúng tôi đã cho thấy biểu hiện lâm sàng đa dạng của FHL typ 3. Bệnh nhân đầu tiên nổi bật với những triệu chứng về thần kinh trong khi các triệu chứng huyết học lu mờ, chỉ có tình trạng giảm tiểu cầu và lách to, ferritin tăng rất nhẹ. Bệnh nhân không có đủ tiêu chuẩn chẩn đoán HLH-2004 [6]. Khi hồi cứu lại thì có khả năng biểu hiện giảm tiểu cầu là triệu chứng đầu tiên của FHL typ 3 ở trẻ này, sau 5 năm bắt đầu tiến triển thâm nhiễm thêm gây gan lách to. Do trẻ không có đủ 5 tiêu chuẩn của tiêu chuẩn chẩn đoán HLH-2004 và chẩn đoán động kinh dẫn đến việc lầm lẫn với các bệnh lý thần kinh cho đến khi có kết quả của di truyền. Dựa trên triệu chứng co giật và hình ảnh cộng hưởng từ có tổn thương chất trắng của bệnh nhân, cần cân nhắc các chẩn đoán phân biệt với các bệnh lý thần kinh như bệnh viêm mất myelin (ADEM), bệnh lý chất trắng do căn nguyên di truyền, chuyển hóa, hoặc viêm mạn tính. Do vậy bệnh nhân đã được hội chẩn nhiều lần với các chuyên gia nội tiết, thần kinh trước khi kết luận tổn thương thần kinh do HLH.

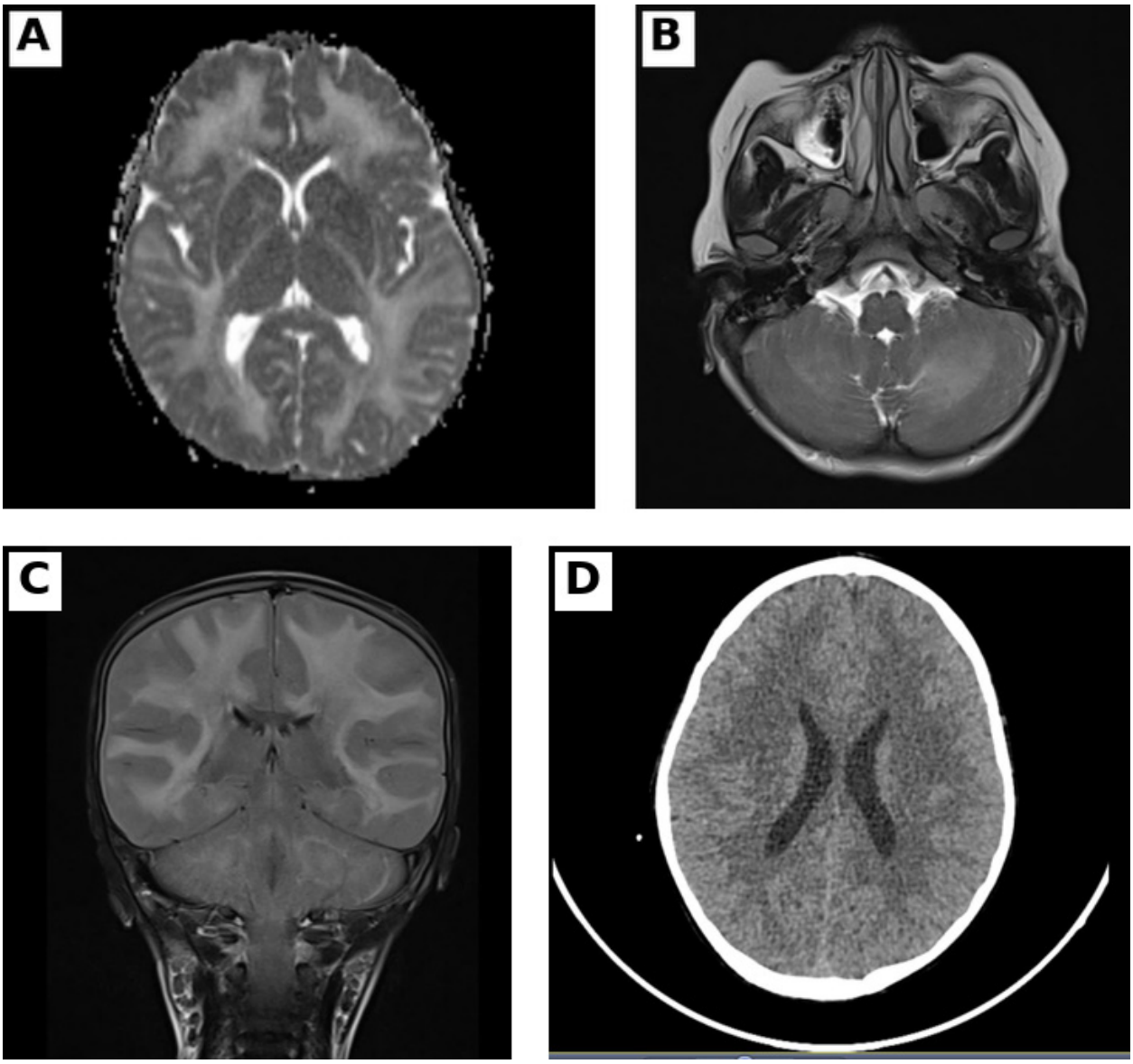

Hình 1. Hình ảnh sọ não của 2 bệnh nhân

A, B, C. Tổn thương chất trắng lan toả trên phim cộng hưởng từ sọ não của bệnh nhân 1.

D. Hình ảnh phim CT sọ não bình thường của bệnh nhân 2.

Bệnh nhân thứ hai có cả các triệu chứng của huyết học và thần kinh và đã được thăm dò nguyên nhân di truyền từ sớm. Trẻ có một số triệu chứng gợi ý HLH như sốt, lách to, giảm các dòng tế bào máu, và tăng triglycerid, tuy nhiên không đủ 5 tiêu chuẩn để chẩn đoán xác định HLH. Triệu chứng giảm trương lực cơ gợi ý đến tổn thương não do HLH. Tuy nhiên triệu chứng sốt thất thường kèm tăng protein dịch não tuỷ là một yếu tố gây nhiễu, cần phải chẩn đoán phân biệt với viêm màng não, nhất là khi hình ảnh trên phim CT sọ não bình thường và

chưa đủ tiêu chuẩn để kết luận là HLH. Triệu chứng yếu hai chân tiến triển buộc phải định khu tổn thương và loại trừ tổn thương tủy sống, rễ thần kinh cũng như bệnh lý chất trắng, ví dụ như viêm tủy cấp, viêm tủy cắt ngang, viêm đa rễ dây thần kinh cấp (Guillain–Barré), viêm màng não, bệnh viêm mất myelin (ADEM). Đặc biệt, protein 3,83 g/l tăng rất cao, gợi ý tổn thương hàng rào máu–dịch não tủy, viêm hoặc quá trình thâm nhiễm. Vì vậy bệnh nhân đã mất khá nhiều thời gian để loại trừ các bệnh lý thần kinh, truyền nhiễm trước khi quyết định chuyển hướng từ chẩn đoán viêm màng não nhiễm trùng sang tổn thương thần kinh do HLH. Trên thế giới, các báo cáo ghi nhận bất thường về thần kinh có thể là biểu hiện ban đầu hoặc – trong nhiều trường hợp – có thể phát triển sau đó trong quá trình bệnh. Biểu hiện lâm sàng của tổn thương thần kinh có thể bao gồm cáu kỉnh, thóp phồng ở trẻ sơ sinh, cứng cổ, hạ trương lực cơ, tăng trương lực cơ và co giật. Liệt dây thần kinh sọ não VI và/hoặc VII, mất điều hòa, liệt nửa người, liệt tứ chi, mù và hôn mê có thể xảy ra, cũng như các dấu hiệu không đặc hiệu của tăng áp lực nội sọ [4]. Nhìn chung, 3 triệu chứng thần kinh chính là co giật, suy giảm ý thức và hội chứng màng não. Các triệu chứng có thể xuất hiện trong giai đoạn muộn của bệnh và là nguyên nhân chính gây ra tàn tật ở những bệnh nhân sống sót. Nhiều báo cáo trường hợp đã mô tả các bệnh nhân đột biến *UNC13D* có tổn thương hệ thần kinh trung ương đơn độc hoặc chiếm ưu thế. Tỉ lệ xuất hiện tổn thương thần kinh ở trẻ mắc HLH dao động 47–73% và đây là dấu hiệu tiên lượng xấu ở trẻ em [8].

Trong báo cáo này, cả hai bệnh nhân đều có triệu chứng thần kinh kèm tăng tế bào lympho trong dịch não tủy. Các phát hiện trong dịch não tủy bao gồm tăng lympho bào, tăng protein hoặc cả hai và đôi khi có thể cho thấy thực bào máu [9]. Ở cả hai bệnh nhân của chúng tôi đều quan sát được tỉ lệ tế bào lympho chiếm đa số trong dịch não tuỷ cùng nồng độ protein cao. Tuy nhiên không bệnh nhân nào có hình ảnh thực bào trong dịch não tuỷ.

Các hình ảnh điển hình của tổn thương não do HLH bao gồm tổn thương chất trắng đa ổ, quanh não thất, mất myelin hoặc suy giảm myelin hóa, viêm đa ổ chất xám và chất trắng bắt chước các rối loạn viêm thần kinh bao gồm bệnh đa xơ cứng và viêm não tủy lan tỏa cấp tính [4,10]. Bệnh nhân thứ nhất có hình ảnh MRI sọ não khá điển hình của tổn thương chất trắng đa ổ trong khi ở bệnh nhân thứ hai, phim CT sọ não không phát hiện tổn thương. Các tài liệu trên thế giới ghi nhận rằng các phát hiện bất thường ban đầu về mặt hình ảnh khi bắt đầu HLH nguyên phát dường như tương đối ít gặp, với 67% trẻ em có kết quả hình ảnh MRI não bình thường tại thời điểm chẩn đoán ban đầu. Hơn nữa, tỷ lệ bệnh nhân có kết quả MRI não bình thường là cao (55%) trong các phân nhóm bệnh nhân có triệu chứng thần kinh, ngay cả khi liên quan đến các phát hiện bất thường trong dịch não tủy [4]. Bởi vậy không thể loại trừ tổn thương não do HLH ngay cả khi hình ảnh MRI hoặc CT sọ não bình thường.

Xét nghiệm di truyền có vai trò quan trọng trong định hướng chẩn đoán FHL3 ở những bệnh nhân có biểu hiện không điển hình và chưa đáp ứng đầy đủ tiêu chuẩn HLH-2004. Cả hai trường hợp đều phát hiện biến thể đột biến trên gen *UNC13D*, trong đó bệnh nhân thứ nhất mang biến thể đồng hợp tử và bệnh nhân thứ hai mang hai biến thể dị hợp tử. Tuy nhiên, việc xác định ý nghĩa gây bệnh cần dựa trên phân loại biến thể, bằng chứng di truyền gia đình và các xét nghiệm chức năng miễn dịch tế bào khi có điều kiện. Sự kết hợp giữa đặc điểm lâm sàng, cận lâm sàng và di truyền phân tử giúp củng

cố chẩn đoán, định hướng điều trị và tư vấn di truyền.

Hai ca bệnh nhấn mạnh nguy cơ bỏ sót FHL3 ở trẻ có biểu hiện thần kinh chiếm ưu thế, đặc biệt khi các bất thường huyết học nhẹ hoặc chưa đáp ứng đầy đủ tiêu chuẩn HLH-2004. Việc nhận diện sớm những biểu hiện này có ý nghĩa quan trọng trong lựa chọn xét nghiệm di truyền và định hướng điều trị. Tuy nhiên, báo cáo còn hạn chế do chỉ có 2 ca bệnh nên chưa thể khái quát hoá được, chưa có đầy đủ bằng chứng chức năng xác nhận khả năng gây bệnh của các biến thể *UNC13D*, dữ liệu hình ảnh thần kinh chưa đồng nhất và thông tin về quá trình điều trị cũng như theo dõi dài hạn còn thiếu.

4. KẾT LUẬN

Hội chứng thực bào máu gia đình typ 3 liên quan đến biến thể gen *UNC13D* có thể biểu hiện muộn với tổn thương thần kinh chiếm ưu thế, trong khi các triệu chứng HLH toàn thân không điển hình hoặc chưa đáp ứng đầy đủ tiêu chuẩn HLH-2004. Hai trường hợp được báo cáo cho thấy sự đa dạng về biểu hiện lâm sàng và những khó khăn trong chẩn đoán, đặc biệt khi bệnh khởi phát muộn với các triệu chứng thần kinh không đặc hiệu cùng các biểu hiện huyết học mờ nhạt. Trong những trường hợp này, xét nghiệm di truyền có vai trò quan trọng xác định căn nguyên và định hướng chẩn đoán.

Cần cân nhắc FHL trong chẩn đoán phân biệt ở trẻ có biểu hiện thần kinh kéo dài, tái diễn hoặc tiến triển không rõ nguyên nhân, đặc biệt khi kèm giảm tế bào máu hoặc gan lách to. Nên chỉ định sớm xét nghiệm di truyền và các xét nghiệm miễn dịch, đánh giá chức năng gây độc tế bào nếu có điều kiện thực hiện khi nghi ngờ FHL, ngay cả khi chưa đủ tiêu chuẩn HLH-2004, nhằm hạn chế chậm trễ chẩn đoán và tạo điều kiện điều trị kịp thời.

TÀI LIỆU THAM KHẢO

1. Janka GE. Familial and acquired hemophagocytic lymphohistiocytosis. *Annu Rev Med*. 2012;63:233-246. doi:10.1146/annurev-med-041610-134208
2. Rudd E, Bryceson YT, Zheng C, et al. Spectrum, and clinical and functional implications of UNC13D mutations in familial haemophagocytic lymphohistiocytosis. *J Med Genet*. 2008;45(3):134-141. doi:10.1136/jmg.2007.054288
3. Wang Z, Chen C, Duan Z, et al. UNC13D in familial hemophagocytic lymphohistiocytosis and beyond: functional mechanisms, genetic variants, multisystem disease spectrum and clinical implications. *Scand J Immunol*. 2026;103(5):e70117. doi:10.1111/sji.70117
4. Deiva K, Mahlaoui N, Beaudonnet F, et al. CNS involvement at the onset of primary hemophagocytic lymphohistiocytosis. *Neurology*. 2012;78(15):1150-1156. doi:10.1212/WNL.0b013e31824f800a
5. Horne A, Trottestam H, Aricò M, et al. Frequency and spectrum of central nervous system involvement in 193 children with haemophagocytic lymphohistiocytosis. *Br J Haematol*. 2008;140(3):327-335. doi:10.1111/j.1365-2141.2007.06922.x
6. Henter JI, Horne A, Aricó M, et al. HLH-2004: diagnostic and therapeutic guidelines for hemophagocytic lymphohistiocytosis. *Pediatr Blood Cancer*. 2007;48(2):124-131. doi:10.1002/pbc.21039
7. Wu Y, Sun X, Kang K, et al. Hemophagocytic lymphohistiocytosis: current treatment advances, emerging targeted therapy and underlying mechanisms. *J Hematol Oncol*.

2024;17(1):106. doi:10.1186/s13045-024-01621-x

8. Yang S, Zhang L, Jia C, Ma H, Henter JI, Shen K. Frequency and development of CNS involvement in Chinese children with hemophagocytic lymphohistiocytosis. *Pediatr Blood Cancer*. 2010;54(3):408-415. doi:10.1002/pbc.22239

9. Cooray S, Sabanathan S, Hacohen Y, Worth A, Eleftheriou D, Hemingway C. Treatment strategies for central nervous system effects in primary and secondary haemophagocytic lymphohistiocytosis in children. *Curr Treat Options Neurol*. 2022;24(2):55-76. doi:10.1007/s11940-022-00705-8

10. Alkaphoury MG, Mohammad SA, Farghal NBE, Ali HGA, Ragab IA. Clinical and neuroimaging features of familial hemophagocytic lymphohistiocytosis. *Pediatr Radiol*. 2026;56(2):443-454. doi:10.1007/s00247-025-06454-5

ABSTRACT

PROMINENT NEUROLOGICAL MANIFESTATIONS IN TWO PEDIATRIC PATIENTS WITH ATYPICAL FAMILIAL HEMOPHAGOCYTIC LYMPHOHISTIOCYTOSIS TYPE 3

Background: Familial hemophagocytic lymphohistiocytosis type 3 (FHL3) is a rare inherited immune dysregulation disorder caused by pathogenic variants in the *UNC13D* gene. While the disease typically presents in early childhood with characteristic features of hemophagocytic lymphohistiocytosis (HLH), some cases may manifest later with prominent neurological involvement, complicating the diagnostic process.

Case presentation: We report two 8-year-old children who presented primarily with neurological symptoms; they did not fully meet the HLH-2004 diagnostic criteria, yet were found to harbor *UNC13D* variants. Both patients exhibited mild cytopenias, incomplete HLH criteria, and predominant neurological symptoms, leading to an initial suspicion of a primary neurological disorder rather than HLH. Whole-genome sequencing revealed likely pathogenic variants in the *UNC13D* gene, supporting a diagnosis of FHL3. This study was conducted at the Department of Clinical Hematology, Vietnam National Children's Hospital, between 2023 and 2025.

Conclusion: These cases highlight the atypical phenotypic presentation of FHL3 and the involvement of the central nervous system in pediatric HLH, while underscoring the critical role of genetic testing in establishing a definitive diagnosis when clinical criteria are not fully met. Consequently, FHL should be considered in children presenting with neurological symptoms of unknown etiology accompanied by hematological abnormalities. Genetic testing plays a vital role in guiding diagnosis and facilitating early treatment.

Keywords: *familial hemophagocytic lymphohistiocytosis type 3, UNC13D, CNS-HLH, HLH-2004, whole-genome sequencing*