SARCOMA MÔ BÀO Ở TRẺ EM: BÁO CÁO MỘT CA BỆNH HIẾM

Lê Khánh Quỳnh[1]
Trần Quỳnh Mai[1]
Mai Lan[1]
Hoàng Thị Hồng[2]
Trần Thanh Tùng[1]

[1] *Viện Huyết học – Truyền máu Trung ương*

[2] *Trường Đại học Y Hà Nội*

Tác giả chịu trách nhiệm
Trần Quỳnh Mai
Viện Huyết học – Truyền máu Trung ương
Email: tranquynh.mai996@gmail.com

Ngày nhận bài: 12/08/2026
Ngày phản biện: 10/09/2026
Ngày đồng ý đăng: 15/11/2026

DOI: 10.52322/jocmbmh.156.0205

TÓM TẮT

Đặt vấn đề: Sarcoma mô bào (histiocytic sarcoma – HS) là bệnh lý ác tính huyết học hiếm gặp, thường tiến triển nhanh và có tiên lượng nặng khi tổn thương lan tỏa. Bệnh đặc biệt hiếm ở trẻ em và hiện chưa có phác đồ điều trị chuẩn hóa.

Báo cáo ca bệnh: Bệnh nhi nam 12 tuổi, tiền sử khỏe mạnh, nhập viện vì sốt kéo dài, khó thở, nhiều hạch to vùng cổ, sưng nề quanh hai hốc mắt và nhiều tổn thương mô mềm dưới da. Chẩn đoán hình ảnh ghi nhận tổn thương lan tỏa tại vùng sọ–hốc mắt, nhiều nhóm hạch, phổi–màng phổi và mô mềm dưới da. Kết hợp mô bệnh học và hóa mô miễn dịch trên bệnh phẩm hạch và tủy xương, bệnh nhi được chẩn đoán xác định HS nguyên phát lan tỏa có xâm lấn tủy xương. Giải trình tự gene thế hệ mới trên mẫu mô hạch bằng panel 164 gene không phát hiện biến thể có ý nghĩa lâm sàng. Bệnh nhi đáp ứng kém với điều trị hỗ trợ ban đầu, sau đó được điều trị phác đồ CHOP-E khi có chẩn đoán xác định. Sau một chu kỳ, tình trạng lâm sàng được cải thiện rõ rệt, tủy xương không còn ghi nhận tế bào bất thường hoặc bằng chứng u xâm lấn và các tổn thương trên chẩn đoán hình ảnh giảm gần hoàn toàn.

Kết luận: HS lan tỏa ở trẻ em là bệnh cực hiếm và khó chẩn đoán. Chẩn đoán xác định cần dựa trên sự kết hợp giữa đặc điểm mô bệnh học và kiểu hình hóa mô miễn dịch, đồng thời loại trừ các khối u có hình thái tương tự. Phác đồ CHOP-E tạo đáp ứng sớm rõ rệt trong ca bệnh này. Tuy nhiên, đây mới là kết quả ban đầu sau một chu kỳ điều trị và cần theo dõi dài hạn do nguy cơ tái phát cao.

Từ khóa: *Sarcoma mô bào, trẻ em, hóa mô miễn dịch, phác đồ CHOP-E.*

1. ĐẶT VẤN ĐỀ

Sarcoma mô bào (histiocytic sarcoma – HS) là một khối u ác tính huyết học cực hiếm, có đặc điểm hình thái và kiểu hình miễn dịch của mô bào trưởng thành. Theo Phân loại u huyết học và lympho của Tổ chức Y tế Thế giới (WHO) lần thứ 5, HS thuộc nhóm các khối u mô bào/đại thực bào [1]. Tỷ lệ mắc được ước tính khoảng 0,17 trường hợp trên một triệu dân, bệnh chủ yếu gặp ở người lớn, trong khi HS nguyên phát

ở trẻ em đặc biệt hiếm và mới chỉ được ghi nhận qua một số báo cáo ca bệnh hoặc loạt bệnh nhỏ [2-5].

Biểu hiện lâm sàng của HS rất đa dạng, phụ thuộc vào vị trí và mức độ lan tràn của tổn thương. Bệnh thường xuất hiện ngoài hạch, có thể gặp tại da, mô mềm, đường tiêu hóa, hệ hô hấp, hệ thần kinh trung ương và lách. Bệnh có thể biểu hiện từ một tổn thương khu trú đơn độc đến bệnh đa ổ hoặc lan tỏa nhiều cơ quan. Các trường hợp bệnh lan tỏa thường tiến triển nhanh và có tiên lượng xấu, trong khi bệnh khu trú có thể kiểm soát lâu dài nếu được điều trị tích cực bằng phương pháp tại chỗ [2,5,6].

Chẩn đoán HS là một thách thức do hình thái mô học và kiểu hình miễn dịch có thể chồng lấp với nhiều bệnh ác tính khác, đặc biệt là lymphoma tế bào lớn, sarcoma dòng tủy, lơ xê mi cấp dòng tủy có biệt hóa mono, sarcoma tế bào Langerhans, melanoma, carcinoma và các sarcoma đa hình. Không có một dấu ấn đơn lẻ nào đủ để xác định chẩn đoán; do đó, cần phối hợp đặc điểm hình thái với một panel hóa mô miễn dịch nhằm chứng minh biệt hóa mô bào bằng các dấu ấn như CD163, CD68, CD4, lysozyme hoặc PU.1, đồng thời loại trừ các dòng tế bào khác [1,2,5,7].

Do số lượng ca bệnh được báo cáo còn rất ít, hiện chưa có chiến lược điều trị chuẩn hóa cho HS, đặc biệt ở trẻ em. Phẫu thuật có hoặc không phối hợp xạ trị thường được lựa chọn cho bệnh khu trú, trong khi bệnh đa ổ hoặc lan tỏa thường được điều trị bằng các phác đồ hóa chất kiểu lymphoma, phổ biến nhất là CHOP hoặc CHOP phối hợp etoposide, nhưng hiệu quả không đồng nhất và nguy cơ tái phát còn cao [4-6,8,9]. Việc báo cáo các trường hợp nhi khoa có ý nghĩa bổ sung dữ liệu về biểu hiện bệnh, cách tiếp cận chẩn đoán và đáp ứng điều trị. Chúng tôi trình bày một trường hợp HS nguyên phát lan tỏa có xâm lấn tủy xương ở một bệnh nhi 12 tuổi, được chẩn đoán xác định bằng phối hợp mô bệnh học và hóa mô miễn dịch, với đáp ứng sớm rõ rệt sau một đợt điều trị phác đồ CHOP-E.

2. BÁO CÁO CA BỆNH

Bệnh nhi nam 12 tuổi, tiền sử khỏe mạnh. Khoảng 1 tháng trước nhập viện, bệnh nhi xuất hiện sốt cao liên tục, nổi hạch cổ hai bên, kích thước hạch tăng dần. Bệnh nhi nhập viện trong tình trạng cấp tính với khó thở nhiều, sốt 3–4 cơn/ngày, nhiệt độ 38,5–39 °C, sưng nề mô mềm quanh hai hốc mắt và nhiều khối mô mềm vùng ngực, bụng; nhiều hạch góc hàm, dưới cằm và hai bên cổ, hạch lớn nhất khoảng 3 × 4 cm.

Xét nghiệm tại thời điểm vào viện ghi nhận bạch cầu 4,39 G/L, bạch cầu trung tính 36% (1,58 G/L), hemoglobin 127 g/L và tiểu cầu 190 G/L. Acid uric 601 µmol/L, LDH 787 U/L và β2-microglobulin 3,14 mg/L. Đông máu có fibrinogen giảm còn 1,32 g/L, PT 19,1 giây, INR 1,48, D-dimer tăng 8.315 ng/mL FEU và nghiệm pháp rượu dương tính.

Tủy đồ: Mật độ tế bào 31 G/L, dòng hồng cầu giảm, dòng bạch cầu hạt chủ yếu ở giai đoạn trưởng thành và mẫu tiểu cầu giảm. Quần thể tế bào mô bào non chiếm khoảng 51%, phần lớn có kích thước lớn, bào tương rộng, một số tế bào có các không bào nhỏ, nhân hình tròn hoặc bầu dục, có tế bào nhân không đều và hạt nhân rõ. Rải rác gặp tế bào đa nhân và hiện tượng thực bào các tế bào máu.

Flow cytometry tủy xương: Phân tích trên các panel phát hiện một quần thể bất thường khoảng 20% (15,6–24,6% tùy panel), biểu hiện CD64 mạnh, đồng biểu hiện CD13, CD33, CD4, CD56 và một phần HLA-DR, không biểu hiện CD34, CD117 và các dấu ấn dòng lympho. Kiểu hình này định hướng biệt hóa mono/mô bào và được sử dụng như bằng chứng hỗ trợ cho kết

quả hình thái, mô bệnh học và hóa mô miễn dịch.

Sinh thiết và hóa mô miễn dịch tủy xương: Mảnh sinh thiết dài 12 mm cho thấy nhiều khoang sinh máu. Xen giữa các thành phần tạo máu là quần thể tế bào bất thường kích thước lớn, phân bố rải rác và thành từng đám, tương đối rời rạc, bào tương rộng và ái toan, một số tế bào có các không bào nhỏ. Nhân tế bào hình tròn hoặc bầu dục, một số có khía lõm hoặc gấp nếp không đều, nhiễm sắc chất thưa và phân tán, hạt nhân nổi rõ. Mức độ đa hình nhân thay đổi, có thể thấy tế bào đa nhân và hiện tượng thực bào máu. Trên hóa mô miễn dịch, các tế bào bất thường dương tính với CD68 và CD64; âm tính với CD3, CD20, CD34, CD117, CD33, MPO, S100, CD1a và CD123. Sự tương hợp giữa hình thái và kiểu hình miễn dịch phù hợp với tổn thương mô bào ác tính xâm lấn tủy xương (Hình 1).

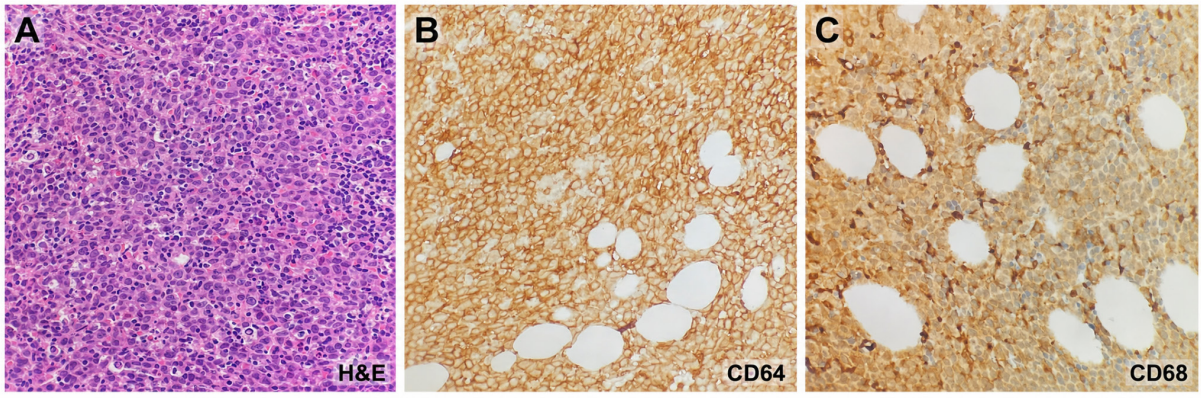

Hình 1. Hình thái mô bệnh học và hóa mô miễn dịch trên mẫu sinh thiết tủy xương

A: H&E; B: CD64 dương tính; C: CD68 dương tính.

Sinh thiết và hóa mô miễn dịch hạch cổ: Cấu trúc hạch bị phá vỡ hoàn toàn bởi mô u tăng sinh lan tỏa, tạo các đám tế bào lớn tương đối rời rạc. Tế bào u chủ yếu hình tròn đến bầu dục, một số có hình dạng không đều, bào tương rộng, ái toan, đôi khi có các không bào nhỏ. Nhân lớn, hình bầu dục hoặc không đều, một số nhân có khía lõm hoặc gấp nếp; nhiễm sắc chất thưa và phân tán, hạt nhân rõ. Tế bào u có mức độ đa hình khác nhau, gặp nhiều hình ảnh phân chia; xen kẽ có các tế bào viêm và mô đệm phản ứng. Trên hóa mô miễn dịch, tế bào u dương tính với LCA (CD45), CD64, CD68, CD163 và CD4; chỉ số Ki-67 khoảng 80%. Các dấu ấn CD3, CD5, ALK, CD20, CD79a, BCL2, CD10, CD30, CD34, MPO, CD13, CD1a, S100 và CD123 đều âm tính. Sự kết hợp giữa hình thái tế bào và biểu hiện đồng thời nhiều dấu ấn mô bào phù hợp với HS (Hình 2).

A: H&E; B: CD4 dương tính; C: CD64 dương tính; D: CD68 dương tính; E: CD163 dương tính; F: Ki-67 khoảng 80%.

Xét nghiệm di truyền, sinh học phân tử: Giải trình tự gene thế hệ mới trên mẫu mô hạch, sử dụng panel 164 gene, không phát hiện biến thể có ý nghĩa lâm sàng trong phạm vi khảo sát. Phân tích tình trạng bất ổn định vi vệ tinh cho kết quả vi vệ tinh ổn định (microsatellite stable – MSS), với tỷ lệ 16,54%, dưới ngưỡng 20% để xác định bất ổn định vi vệ tinh mức cao (microsatellite instability-high – MSI-H).

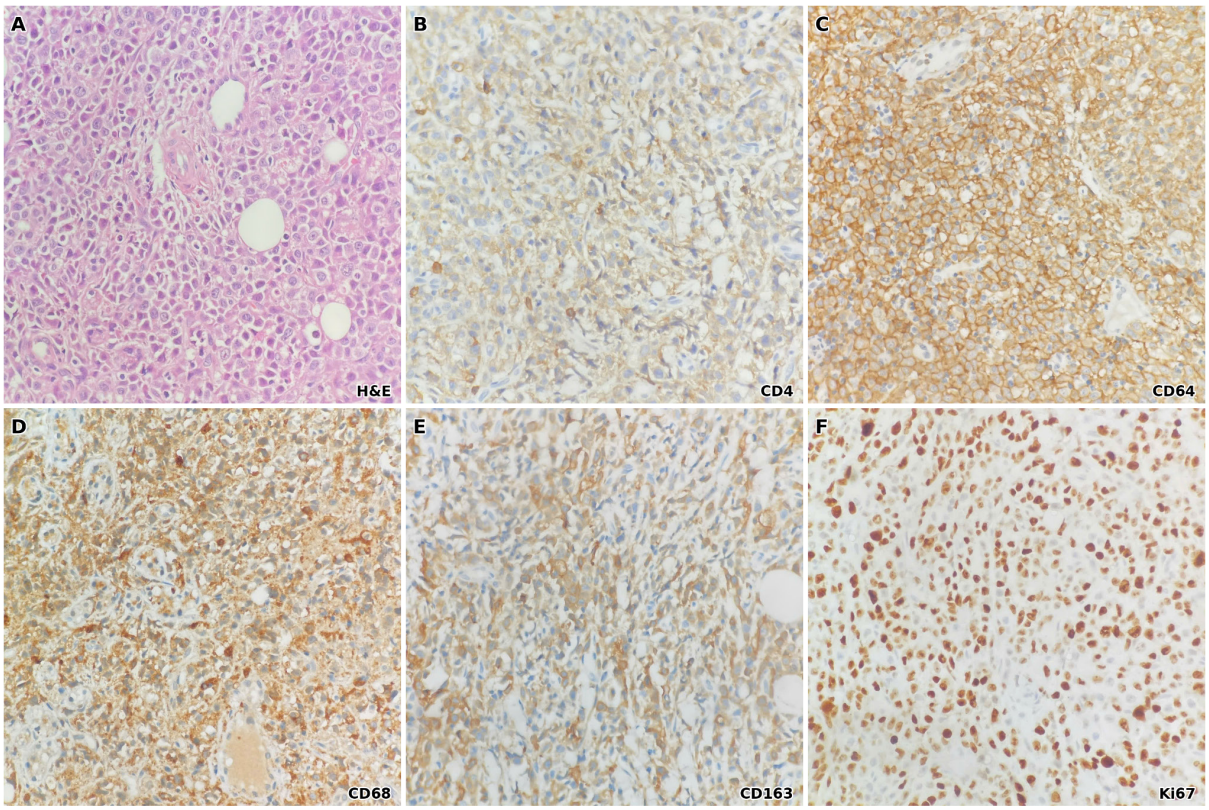

Hình 2. Hình thái mô bệnh học và hóa mô miễn dịch trên mẫu sinh thiết hạch cổ

Chẩn đoán hình ảnh: Chụp cắt lớp vi tính sọ não không tiêm thuốc cản quang cho thấy dày tổ chức tăng tỷ trọng sát xương sọ hai bên, vượt qua các khớp sọ, kèm nhiều tổn thương phần mềm quanh hai hốc mắt, khoang trong nón, cơ thái dương trái và các xoang cạnh mũi, nhiều hạch vùng góc hàm hai bên. Hình ảnh được nhận định gợi ý tổn thương thâm nhiễm phần mềm và dày màng cứng hơn là xuất huyết. Chụp cắt lớp vi tính lồng ngực – ổ bụng ghi nhận nhiều nhóm hạch tại nền cổ, thượng đòn, nách, trung thất, góc tâm hoành, ổ bụng, vùng chậu và bẹn hai bên; nhiều nốt ngấm thuốc ở màng phổi và phần mềm dưới da vùng ngực, bụng, lưng; đám mờ đáy phổi phải, xẹp phổi dạng dải và ít dịch màng phổi phải. Lách có đường kính trước–sau khoảng 11,5 cm. Kết quả phù hợp với bệnh đa ổ, lan tỏa.

Dựa trên tiền sử, biểu hiện lâm sàng, tổn thương đa cơ quan, hình thái mô bệnh học và kiểu hình miễn dịch, bệnh nhi được chẩn đoán sarcoma mô bào nguyên phát lan tỏa có xâm lấn tủy xương.

Ngay sau nhập viện, bệnh nhi được điều trị hỗ trợ bằng thở oxy, kháng sinh và methylprednisolone. Bệnh nhi đáp ứng kém, các tổn thương giảm kích thước trong thời gian ngắn rồi tăng nhanh trở lại. Sau khi có chẩn đoán xác định, do bệnh lan tỏa nhiều cơ quan và không có đích phân tử phù hợp cho điều trị đích, bệnh nhi được điều trị phác đồ CHOP-E theo chu kỳ 21 ngày, gồm cyclophosphamide 750 mg/m^2 truyền tĩnh mạch ngày 1, doxorubicin 50 mg/m^2 truyền tĩnh mạch ngày 1, vincristine 1,4 mg/m^2 truyền tĩnh mạch ngày 1 (liều tối đa 2 mg),

etoposide 100 mg/m^2 truyền tĩnh mạch ngày 1–3 và prednisone 100 mg/ngày uống ngày 1–5. Sau điều trị, bệnh nhi hết sốt, toàn trạng cải thiện rõ, các hạch và tổn thương mô mềm giảm nhanh, xét nghiệm tế bào máu, sinh hóa và đông máu ổn định hơn. Bệnh nhi được ra viện vào ngày thứ 8 của chu kỳ.

Khoảng ba tuần sau chu kỳ CHOP-E đầu tiên, bệnh nhi được đánh giá lại toàn diện. Tủy đồ cho thấy ba dòng tế bào trưởng thành bình thường, không ghi nhận tế bào bất thường; sinh thiết tủy xương có mật độ và phân bố tế bào bình thường, không còn bằng chứng u xâm lấn. Chụp cắt lớp vi tính lồng ngực – ổ bụng ghi nhận các tổn thương giảm rõ rệt, chỉ còn rải rác một số hạch nhỏ dưới 10 mm tại rốn phổi hai bên và quanh bó mạch mạc treo, không còn tổn thương khu trú tại nhu mô phổi, dịch màng phổi, hạch to trung thất và các nốt mô mềm dưới da. Cắt lớp vi tính sọ não không phát hiện bất thường. Các kết quả trên cho thấy bệnh nhi không còn tổn thương tủy xương và đạt đáp ứng hình ảnh gần hoàn toàn sau chu kỳ điều trị đầu tiên (Hình 3).

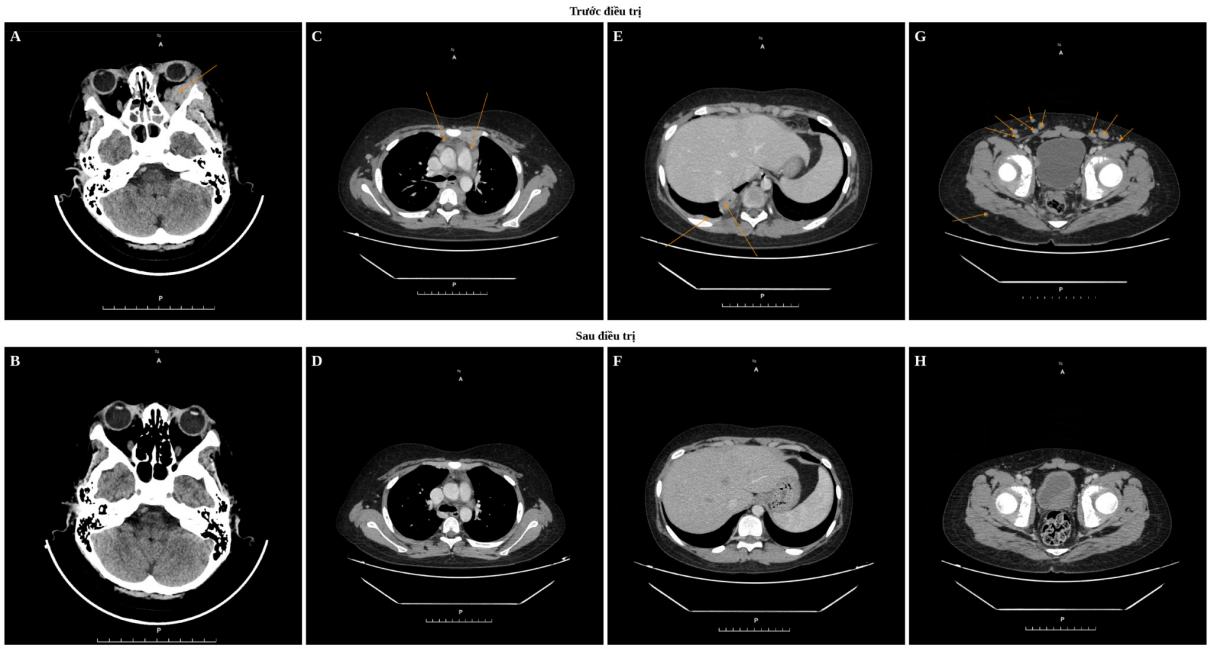

Hình 3. Hình ảnh cắt lớp vi tính trước và sau điều trị

A, C, E, G: trước điều trị; B, D, F, H: sau một chu kỳ CHOP-E. Các mũi tên màu cam chỉ vị trí tổn thương trước điều trị. A–B: tổn thương vùng hốc mắt; C–D: hạch trung thất; E–F: tổn thương màng phổi và góc tâm hoành; G–H: hạch vùng chậu và các nốt mô mềm dưới da. Sau điều trị, các tổn thương giảm gần hoàn toàn.

Người giám hộ hợp pháp của bệnh nhi đã được cung cấp đầy đủ thông tin và đồng ý bằng văn bản cho việc sử dụng các dữ liệu lâm sàng, cận lâm sàng và hình ảnh đã được ẩn danh để công bố báo cáo ca bệnh này.

3. BÀN LUẬN

HS là bệnh lý ác tính cực hiếm của hệ thống thực bào đơn nhân. Các nghiên cứu quần thể chủ yếu ở người lớn ghi nhận tuổi chẩn đoán trung vị khoảng 61–63 tuổi, tỷ lệ mắc khoảng 0,17/1.000.000 người và thời gian sống thêm

trung vị khoảng 6 tháng [3,4]. Do đó, HS ở một bệnh nhi 12 tuổi, đặc biệt với biểu hiện lan tỏa và xâm lấn tủy xương, là một ca bệnh rất hiếm.

Về nguồn gốc bệnh, HS có thể xuất hiện nguyên phát hoặc liên quan về dòng tế bào với một bệnh ác tính huyết học khác thông qua hiện tượng chuyển dạng biệt hóa. Sự đồng nhất về tái sắp xếp thụ thể kháng nguyên hoặc biến đổi phân tử giữa HS và lymphoma/lơ xê mi cấp đi kèm đã được mô tả [2,5]. Bệnh nhi của chúng tôi không có tiền sử lymphoma, lơ xê mi hay bệnh ác tính huyết học khác, do đó phù hợp hơn với HS nguyên phát.

Chẩn đoán HS cần dựa trên sự kết hợp giữa đặc điểm mô bệnh học, kiểu hình hóa mô miễn dịch và việc loại trừ các khối u có hình thái tương tự. Theo phân loại WHO lần thứ 5, HS điển hình gồm các đám lan tỏa của tế bào u lớn, tương đối không kết dính, hình tròn hoặc bầu dục và đôi khi dạng thoi, bào tương rộng, ái toan, có thể chứa các không bào nhỏ. Nhân tế bào thường hình bầu dục, có thể lõm, có rãnh hoặc gấp nếp không đều, nhiễm sắc chất thưa và phân tán, hạt nhân rõ; mức độ đa hình nhân thay đổi. Có thể gặp đa nhân, thực bào máu, hoạt động phân bào và nền viêm – mô đệm phản ứng, nhưng các đặc điểm này không đặc hiệu [1,2,5,7]. Về hóa mô miễn dịch, tiêu chí thiết yếu bao gồm biểu hiện từ hai dấu ấn mô bào trở lên; các dấu ấn thường gặp gồm CD163, CD68 và lysozyme, trong khi PU.1, CD45/CD45RO và CD4 cũng thường được biểu hiện. Đồng thời cần loại trừ các dòng tế bào khác, đặc biệt các dấu ấn của tế bào Langerhans, tế bào tua nang, dòng tủy, lympho, biểu mô và tế bào hắc tố. Trong ca bệnh này, tế bào u trên hạch biểu hiện đồng thời CD163, CD68, CD64, CD4 và LCA, tại tủy xương có CD68/CD64 dương tính, với hình thái tế bào bất thường tương đồng giữa hai vị trí. Những đặc điểm này ủng hộ mạnh biệt hóa mô bào. Flow cytometry giúp nhận diện sớm quần thể bất thường có kiểu hình mono/mô bào trong tủy xương nhưng không đủ đặc hiệu để xác định HS, chẩn đoán cuối cùng vẫn dựa chủ yếu trên sự phù hợp giữa hình thái và hóa mô miễn dịch của bệnh phẩm hạch và tủy xương.

Chẩn đoán phân biệt quan trọng nhất trong trường hợp này là lơ xê mi cấp dòng tủy (acute myeloid leukemia – AML) có biệt hóa mono, đặc biệt lơ xê mi cấp dòng mono (acute monocytic leukemia). Theo WHO, tăng sinh dạng u của lơ xê mi cấp dòng mono cần được loại trừ trước khi xác lập chẩn đoán HS [1]. Hai bệnh có thể chồng lấp đáng kể về hình thái và kiểu hình miễn dịch vì bạch cầu mono, đại thực bào và mô bào thuộc cùng một trục biệt hóa. Trong ca bệnh này, quần thể bất thường ở tủy xương biểu hiện CD64 mạnh, đồng biểu hiện CD13, CD33, CD4 và CD56, do đó AML biệt hóa mono là một chẩn đoán phân biệt thực sự cần được cân nhắc. Việc không biểu hiện CD34 và CD117, cũng như MPO âm tính, không đủ để loại trừ chẩn đoán này; các dấu ấn trên không bắt buộc phải dương tính trong các trường hợp biệt hóa mono. Tuy nhiên, trên bệnh phẩm hạch, tế bào u có hình thái điển hình của biệt hóa mô bào với tế bào lớn, tương đối không kết dính, bào tương rộng, nhân không đều và hạt nhân rõ, đồng thời biểu hiện nhiều dấu ấn mô bào gồm CD163, CD68, CD64 và CD4, trong khi MPO và CD13 âm tính trên mô. Tổn thương tủy xương có hình thái và kiểu hình mô bào tương đồng với tổn thương hạch, ủng hộ việc xem các tổn thương tại hai vị trí là cùng một quá trình bệnh. Trên cơ sở tích hợp hình thái và hóa mô miễn dịch của cả hạch và tủy xương, chẩn đoán HS lan tỏa có xâm lấn tủy xương được ưu tiên hơn. Dù vậy, sự chồng lấp với AML biệt hóa mono là một hạn chế chẩn đoán cần được lưu ý và không thể được giải quyết chỉ dựa trên một dấu ấn miễn dịch đơn lẻ [1,2,5].

Các chẩn đoán phân biệt khác gồm lymphoma tế bào B lớn, lymphoma tế bào lớn bất sản và sarcoma tế bào Langerhans. Việc âm tính với CD20 và CD79a không ủng hộ lymphoma dòng B; CD3 và CD5 âm tính giúp loại trừ phần lớn lymphoma dòng T. CD30 và ALK âm tính không ủng hộ lymphoma tế bào lớn bất sản. CD1a và S100 âm tính làm giảm khả năng sarcoma tế bào Langerhans; tuy nhiên, CD207/langerin chưa được thực hiện và được xem là một hạn chế của panel hóa mô miễn dịch trong trường hợp này. Nhìn chung, chẩn đoán HS không dựa trên một dấu ấn đơn lẻ mà trên sự phù hợp giữa hình thái tế bào, biểu hiện đồng thời nhiều dấu ấn biệt hóa mô bào và loại trừ có hệ thống các dòng tế bào khác [1,2,5,7].

Bệnh nhi có tổn thương đồng thời ở tủy xương, nhiều nhóm hạch, phần mềm dưới da, hốc mắt/quanh sọ và phổi–màng phổi. HS lan tỏa thường diễn biến nhanh, đáp ứng điều trị hạn chế và có nguy cơ tử vong cao. Sự hiện diện của tổn thương hệ tạo máu hoặc hệ liên võng nội mô trong các nghiên cứu hồi cứu ở người lớn liên quan với tiên lượng kém hơn [4]. Mặc dù tủy đồ có thực bào máu và bệnh nhi có sốt, giảm fibrinogen, các dữ liệu hiện có không đủ để chẩn đoán hội chứng thực bào máu (hemophagocytic lymphohistiocytosis – HLH); bản thân hiện tượng thực bào có thể gặp trong HS và không đồng nghĩa với HLH.

Hiện chưa có chiến lược điều trị chuẩn hóa cho HS, đặc biệt ở trẻ em. Với bệnh khu trú, phẫu thuật cắt bỏ hoàn toàn có hoặc không phối hợp xạ trị thường được ưu tiên; ngược lại, bệnh đa ổ hoặc lan tỏa cần điều trị toàn thân. Các phác đồ hóa trị kiểu lymphoma, đặc biệt các phác đồ có anthracycline như CHOP hoặc CHOP phối hợp etoposide, là những lựa chọn được sử dụng phổ biến nhất trong các báo cáo và loạt bệnh [4-6]. Tuy nhiên, mức độ đáp ứng không đồng nhất và nguy cơ tái phát vẫn cao, do đó chưa có bằng chứng đủ mạnh để xác lập một phác đồ tối ưu. Trong trường hợp của chúng tôi, bệnh nhi có tổn thương lan tỏa nhiều cơ quan kèm xâm lấn tủy xương nên không phù hợp với điều trị tại chỗ. Phân tích di truyền phân tử không phát hiện biến thể có ý nghĩa lâm sàng để định hướng điều trị đích; vì vậy CHOP-E được lựa chọn trên cơ sở các dữ liệu còn hạn chế trong y văn về điều trị HS lan tỏa.

Đáp ứng với corticosteroid trước đó chỉ thoáng qua, trong khi sau chu kỳ CHOP-E đầu tiên, bệnh nhi hết sốt, toàn trạng cải thiện nhanh, các hạch và tổn thương mô mềm giảm rõ. Đánh giá khoảng ba tuần sau điều trị cho thấy tủy đồ không còn tế bào bất thường, sinh thiết tủy xương không còn bằng chứng u xâm lấn và các tổn thương trên chẩn đoán hình ảnh giảm gần hoàn toàn. Đáng chú ý, đáp ứng xuất hiện rất sớm và đồng thời tại cả tủy xương và các vị trí ngoài tủy chỉ sau một chu kỳ điều trị. Kết quả này ủng hộ khả năng CHOP-E tạo đáp ứng sớm rõ rệt trong ca HS lan tỏa này, tuy nhiên, đáp ứng điều trị không có tính đặc hiệu chẩn đoán và không thể được sử dụng đơn độc để loại trừ AML biệt hóa mono. Đây mới là kết quả ban đầu sau một chu kỳ, bệnh nhi chưa được đánh giá bằng PET/CT và thời gian theo dõi còn ngắn; do đó chưa thể khẳng định đáp ứng hoàn toàn hoặc hiệu quả bền vững. Cần tiếp tục theo dõi bằng lâm sàng, tủy xương và chẩn đoán hình ảnh; nếu bệnh kháng trị hoặc tái phát, việc đánh giá lại các bất thường phân tử có thể giúp xác định các lựa chọn điều trị đích phù hợp.

Các bất thường về di truyền, sinh học phân tử trong HS thường liên quan đến con đường RAS/MAPK, bao gồm *BRAF*, *MAP2K1*, *KRAS*, *NRAS*, *NF1* và *PTPN11*. Ngoài ra, các biến đổi của PI3K/AKT/mTOR, *CDKN2A* và *TP53* cũng đã được ghi nhận [5,6,10,11]. Việc xác định các bất thường

này có thể mở ra khả năng điều trị đích bằng thuốc ức chế BRAF hoặc MEK trong một số trường hợp [5,6]. Trong ca bệnh của chúng tôi, mặc dù panel khảo sát bao gồm nhiều gene liên quan đến các con đường trên, nhưng không phát hiện biến thể có ý nghĩa lâm sàng hoặc đích phân tử phù hợp cho điều trị đích. Kết quả âm tính không loại trừ hoàn toàn các biến đổi nằm ngoài vùng khảo sát, các biến đổi cấu trúc không được phát hiện bằng kỹ thuật này hoặc các biến thể có tỷ lệ alen thấp.

Tình trạng MSS không cung cấp cơ sở lựa chọn liệu pháp miễn dịch dựa trên tiêu chí MSI-H. Tuy nhiên, kết quả này không đủ để loại trừ hoàn toàn vai trò của thuốc ức chế điểm kiểm soát miễn dịch trong HS, do bệnh nhi chưa được đánh giá các dấu ấn khác như PD-L1 hoặc gánh nặng đột biến khối u.

Giới hạn của báo cáo gồm thời gian theo dõi ngắn, chưa có PET/CT để chuẩn hóa đánh giá đáp ứng, chưa thực hiện PU.1, lysozyme, langerin/CD207 và PD-L1, đồng thời chưa có dữ liệu về đáp ứng sau các chu kỳ tiếp theo. Dù vậy, ca bệnh minh họa giá trị của cách tiếp cận tích hợp giữa lâm sàng, hình ảnh, tế bào học và mô bệnh học trong chẩn đoán một bệnh cực hiếm ở trẻ em.

4. KẾT LUẬN

Sarcoma mô bào lan tỏa ở trẻ em là bệnh cực hiếm, tiến triển nhanh và khó chẩn đoán. Theo các tiêu chí chẩn đoán của phân loại WHO lần thứ 5, chẩn đoán xác định cần dựa trên sự kết hợp giữa hình thái mô bệnh học, biểu hiện của nhiều dấu ấn biệt hóa mô bào và việc loại trừ các khối u có hình thái hoặc kiểu hình miễn dịch tương tự, đặc biệt là lơ xê mi cấp dòng tủy có biệt hóa mono. Trong ca bệnh này, phác đồ CHOP-E tạo đáp ứng sớm rõ rệt: không còn bằng chứng u xâm lấn tủy xương và các tổn thương trên chẩn đoán hình ảnh giảm gần hoàn toàn sau một chu kỳ. Tuy nhiên, đây mới là kết quả ban đầu; cần theo dõi dài hạn để đánh giá độ bền của đáp ứng do nguy cơ tái phát cao và dữ liệu nhi khoa còn hạn chế.

TÀI LIỆU THAM KHẢO

1. Khoury JD, Solary E, Abla O, et al. The 5th edition of the World Health Organization Classification of Haematolymphoid Tumours: myeloid and histiocytic/dendritic neoplasms. *Leukemia*. 2022;36(7):1703-1719. doi:10.1038/s41375-022-01613-1

2. Hung YP, Qian X. Histiocytic sarcoma. *Arch Pathol Lab Med*. 2020;144(5):650-654. doi:10.5858/arpa.2018-0349-RS

3. Kommalapati A, Tella SH, Durkin M, Go RS, Goyal G. Histiocytic sarcoma: a population-based analysis of incidence, demographic disparities, and long-term outcomes. *Blood*. 2018;131(2):265-268. doi:10.1182/blood-2017-10-812495

4. Kommalapati A, Tella SH, Go RS, Goyal G. Predictors of survival, treatment patterns, and outcomes in histiocytic sarcoma. *Leuk Lymphoma*. 2019;60(2):553-555. doi:10.1080/10428194.2018.1492128

5. Shinohara Y, Nakayama S, Aoki M, Nishio J. Histiocytic sarcoma: a review and update. *Int J Mol Sci*. 2025;26(17):8554. doi:10.3390/ijms26178554

6. Bigenwald C, Roos-Weil D, Pagès A, et al. Characterization and treatment outcomes of malignant histiocytoses in a retrospective series of 141 cases in France. *Blood Adv*. 2025;9(10):2530-2541. doi:10.1182/bloodadvances.2024015208

7. Cheng J, Zhu G, Pan M, Gong S, Mo J, Pan Z. Pediatric histiocytic disorders: morphology,

immunophenotype, and genetics. *J Clin Transl Pathol*. 2023;3(4):151-159. doi:10.14218/JCTP.2023.00027

8. Tsipou H, Avgerinou G, Glentis S, Stefanaki K, Kattamis A. Successful treatment of histiocytic sarcoma in childhood. *Cureus*. 2026;18(2):e103409. doi:10.7759/cureus.103409
9. Mainardi C, D'Amore ES, Pillon M, Toffolutti T, Rosolen A. A case of resistant pediatric histiocytic sarcoma successfully treated with chemo-radiotherapy and autologous peripheral blood stem cell transplant. *Leuk Lymphoma*. 2011;52(7):1367-1371. doi:10.3109/10428194.2011.565840
10. Shanmugam V, Griffin GK, Jacobsen ED, Fletcher CDM, Sholl LM, Hornick JL. Identification of diverse activating mutations of the RAS-MAPK pathway in histiocytic sarcoma. *Mod Pathol*. 2019;32(6):830-843. doi:10.1038/s41379-018-0200-x
11. Egan C, Nicolae A, Lack J, et al. Genomic profiling of primary histiocytic sarcoma reveals two molecular subgroups. *Haematologica*. 2020;105(4):951-960. doi:10.3324/haematol.2019.230375

ABSTRACT

HISTIOCYTIC SARCOMA IN CHILDREN: A RARE CASE REPORT

Background: Histiocytic sarcoma (HS) is a rare hematologic malignancy that often progresses rapidly and carries an unfavorable prognosis when disseminated. Pediatric HS is particularly uncommon, and no standardized treatment has been established.

Case presentation: A 12-year-old boy presented with prolonged fever, dyspnea, cervical lymphadenopathy, bilateral periorbital swelling, and multiple subcutaneous masses. Imaging showed disseminated involvement of the cranio-orbital region, multiple nodal groups, the lungs and pleura, and subcutaneous tissues. Combined histopathologic and immunohistochemical assessment of lymph-node and bone-marrow specimens established a diagnosis of primary disseminated HS with bone marrow involvement. Next-generation sequencing using a 164-gene panel detected no clinically significant variants. The patient responded poorly to initial supportive treatment and received CHOP-E after the diagnosis was established. After one cycle, his clinical condition improved markedly, bone marrow examination showed no abnormal cells or evidence of tumor infiltration, and the lesions on imaging had nearly completely regressed.

Conclusion: Disseminated HS in children is exceptionally rare and diagnostically challenging. Definitive diagnosis requires integration of histopathologic findings and immunohistochemical phenotype, together with exclusion of morphologic mimics. CHOP-E produced a marked early response in this patient; however, this represents an initial response after only one treatment cycle, and long-term follow-up is required because of the high risk of relapse.

Keywords: *histiocytic sarcoma, children, immunohistochemistry, CHOP-E regimen.*