ĐAU KHỚP KÉO DÀI – BIỂU HIỆN KHỞI PHÁT CỦA BỆNH BẠCH CẦU CẤP: BÁO CÁO CA BỆNH

Phạm Thị Thanh Nga[1]
Nguyễn Quang Tùng[1,2]
Hoàng Thị Thu Thủy[1,2]
Hoàng Tiến Lộc[1]

[1] *Bệnh viện Đại học Y Hà Nội*
[2] *Trường Đại học Y Hà Nội*

Tác giả chịu trách nhiệm
Phạm Thị Thanh Nga
Bệnh viện Đại học Y Hà Nội
Email: Thanhngatuyen123@gmail.com

Ngày nhận bài: 13/08/2026
Ngày phản biện: 23/10/2026
Ngày đồng ý đăng: 15/11/2026

DOI: 10.52322/jocmbmh.156.0204

TÓM TẮT

Đặt vấn đề: Bệnh bạch cầu cấp là bệnh lý ác tính phổ biến nhất ở trẻ em. Triệu chứng lâm sàng thường là thiếu máu, xuất huyết, nhiễm trùng và gan lách to. Tuy nhiên, một số trường hợp chỉ có biểu hiện đau khớp nên rất dễ bị bỏ qua, làm chậm trễ tiến trình chẩn đoán và điều trị kịp thời. Bài báo này trình bày một trường hợp bệnh nhi đến khám vì đau khớp và sau đó được chẩn đoán mắc bệnh bạch cầu cấp.

Báo cáo ca bệnh: Bệnh nhân nhi đến khám vì đau khớp gối 2 bên kéo dài 3 tháng. Bệnh nhân đã được thăm khám ở tuyến dưới và được chẩn đoán đau xương tăng trưởng. Sau khi điều trị không hiệu quả, bệnh nhân đến khám tại Bệnh viện Đại học Y Hà Nội và được chẩn đoán là bệnh bạch cầu cấp.

Kết luận: Ca lâm sàng là lời nhắc nhở các bác sĩ cần đề cao cảnh giác, đưa bệnh lý ác tính hệ tạo máu vào chẩn đoán phân biệt trước các tình trạng đau khớp bất thường ở trẻ.

Từ khóa: *Bạch cầu cấp, đau khớp, X-quang, MRI, cơ xương khớp.*

1. ĐẶT VẤN ĐỀ

Bệnh bạch cầu cấp (ung thư máu) là bệnh lý ác tính phổ biến nhất ở trẻ em, chiếm khoảng 30% các trường hợp ung thư nhi khoa. Trong đó, bạch cầu cấp dòng lympho (ALL) là thể phổ biến nhất, chiếm đến 80% tổng số ca bệnh [1]. Triệu chứng lâm sàng thường gặp của bệnh bắt nguồn từ tình trạng suy tủy do tế bào blast tăng sinh ác tính, dẫn đến thiếu máu, giảm bạch cầu và giảm tiểu cầu. Thiếu máu nặng có thể khiến trẻ hoa mắt, chóng mặt, xanh xao hoặc ngất xỉu. Tình trạng giảm tiểu cầu làm tăng nguy cơ xuất huyết dưới da, xuất hiện các vết bầm tím và hiếm gặp hơn là chảy máu nghiêm trọng. Bên cạnh đó, sốt cũng là một biểu hiện rất phổ biến trong giai đoạn cấp tính.

Đáng chú ý, đau xương và hạn chế vận động cũng là một triệu chứng khá phổ biến của bệnh. Thống kê cho thấy, có khoảng 22% trẻ mắc bạch cầu cấp khi nhập viện có ít nhất một biểu hiện về hệ cơ xương khớp và lên tới 75,3% trường hợp có thay đổi bất thường trên phim X-quang. Mặc dù đau xương là một triệu chứng khá phổ biến của bệnh bạch cầu cấp nhưng tỷ lệ khởi phát bằng biểu hiện đau xương đơn độc lại khá thấp. Chính điều này đã dẫn đến nhiều trường hợp bị chẩn đoán nhầm với các bệnh lý cơ xương khớp lành tính hoặc viêm nhiễm thông thường. Mặc dù tình trạng khởi phát bệnh bạch cầu cấp bằng biểu hiện đau khớp đơn độc đã được nghiên cứu rộng rãi trên thế giới, nhưng

các dữ liệu và công bố lâm sàng về chủ đề này tại Việt Nam vẫn còn khá hạn chế.

Trong bài viết này, chúng tôi xin báo cáo một trường hợp bệnh nhi 14 tuổi mắc bạch cầu cấp với triệu chứng khởi phát duy nhất là đau khớp gối. Thông qua ca lâm sàng này, chúng tôi mong muốn chia sẻ kinh nghiệm thực tế nhằm hỗ trợ các bác sĩ nhi khoa và chuyên khoa cơ xương khớp trong việc nhận diện sớm, từ đó giảm nguy cơ bỏ sót hoặc chậm trễ chẩn đoán căn bệnh ác tính này.

2. BÁO CÁO CA BỆNH

Bệnh sử và thăm khám lâm sàng: Bệnh nhân nữ, 14 tuổi, tiền sử bản thân khỏe mạnh. Khoảng 3 tháng trước khi nhập viện, bệnh nhân xuất hiện triệu chứng đau khớp gối hai bên, đau tăng nhiều về đêm và khi thay đổi tư thế (đứng lên, ngồi xuống). Khớp gối không có biểu hiện sưng, nóng, đỏ; bệnh nhân vẫn đi lại bình thường. Bệnh nhân không sốt, không có dấu hiệu chảy máu bất thường. Gia đình đã đưa trẻ đi khám tại bệnh viện tuyến tỉnh, được chẩn đoán là đau xương tăng trưởng và bổ sung calci, vitamin D trong vòng 1 tháng. Tuy nhiên, tình trạng đau khớp không thuyên giảm, kèm theo trẻ ăn uống kém nên gia đình chuyển khám tại Bệnh viện Đại học Y Hà Nội.

Ghi nhận lúc nhập viện: Bệnh nhân tỉnh táo, không sốt, đau 2 khớp gối khi vận động, niêm mạc nhợt nhẹ, không có xuất huyết dưới da; gan, lách và hạch ngoại vi không sờ thấy.

Kết quả cận lâm sàng ban đầu:

Bảng 1. Kết quả xét nghiệm máu của bệnh nhân

Chỉ số	Kết quả
Hemoglobin (Hb)	97 g/L
MCV	88,7 fL
MCHC	323 g/L
Bạch cầu (WBC)	8,18 G/L
Bạch cầu trung tính	52,3%
Bạch cầu lympho	41,6%
Bạch cầu ái toan	1,6%
Bạch cầu mono	1,3%
Bạch cầu ái kiềm	0,5%
Tiểu cầu (PLT)	213 G/L
Coombs trực tiếp/gián tiếp	Âm tính
Bilirubin toàn phần	2,7 µmol/L
Sắt	20,3 µmol/L
Ferritin	255 ng/mL
CRP	1,58 mg/dL
Calci toàn phần	2,4 mmol/L
RF	< 10 UI/mL

Kết quả tổng phân tích tế bào máu ngoại vi ghi nhận tình trạng thiếu máu đơn độc (giảm

chỉ số Hb), trong khi số lượng bạch cầu, tiểu cầu và công thức bạch cầu hoàn toàn trong giới hạn bình thường. Trên lâm sàng và cận lâm sàng không có biểu hiện xuất huyết hay tan máu. Do máy đếm tế bào không đưa ra cảnh báo trong quá trình chạy mẫu và các chỉ số bạch cầu, tiểu cầu bình thường, mẫu đã không được kiểm tra lại bằng tiêu bản phết máu ngoại vi. Bệnh nhân cũng được làm các xét nghiệm sàng lọc bệnh hệ thống như ANA, dsDNA, C3, C4, kết quả các xét nghiệm này đều bình thường.

Đáng chú ý, thăm dò hình ảnh ban đầu gồm X-quang và siêu âm khớp gối hai bên được thực hiện khi bệnh nhân vào viện đều chưa phát hiện hình ảnh bất thường. Tuy nhiên, trước triệu chứng đau khớp dai dẳng, chỉ định chụp MRI khớp gối đã được thực hiện ngay sau khi có kết quả chụp X-quang và siêu âm. Kết quả chụp MRI khớp gối phải ghi nhận: Biến đổi tín hiệu tủy xương lan tỏa, gợi ý hiện tượng tăng sinh/tái chuyển đổi tủy đỏ – hướng tới bệnh lý tủy xương hoặc thiếu máu mạn tính, đề nghị phối hợp thêm các thăm dò chuyên sâu khác.



Hình 1. Phim chụp X-quang khớp gối phải

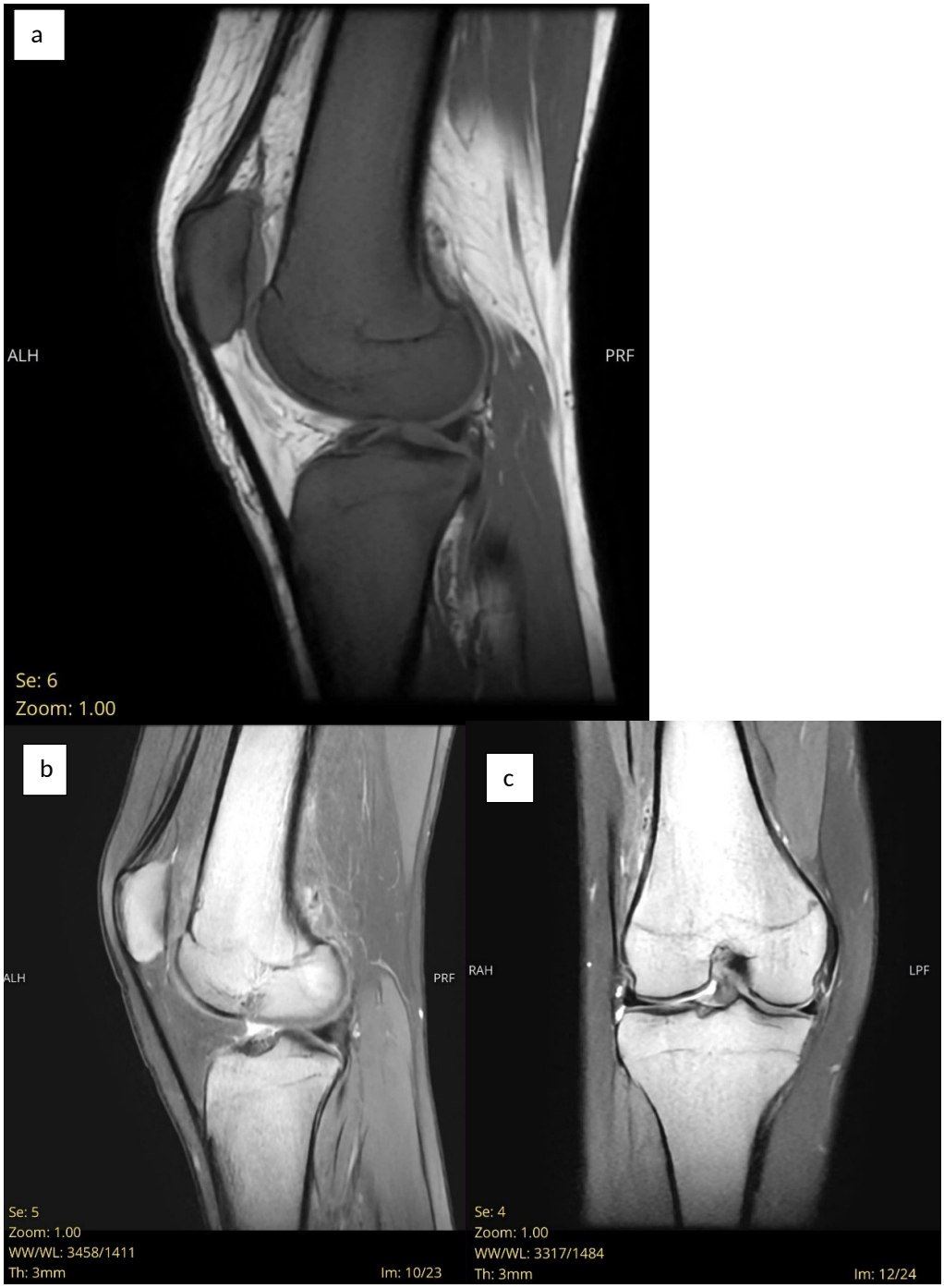

Hình 2. Hình ảnh MRI khớp gối phải

Ảnh a: Trên xung T1 giảm tín hiệu lan tỏa của xương đùi, xương chày và xương bánh chè. Ảnh b và c: Trên xung PDFS tăng tín hiệu lan tỏa.

Chẩn đoán và hướng xử trí: Từ khi bệnh nhân vào viện đã được các bác sĩ nhi khoa nghĩ đến viêm khớp gối, được dùng naproxen 250 mg ngày 2 viên. Tuy nhiên, tình trạng đau khớp không cải thiện, không thấy có tình trạng chảy máu trên lâm sàng. Dựa trên gợi ý từ hình ảnh MRI khớp gối và tình trạng thiếu máu, bác sĩ lâm sàng đã chỉ định thực hiện xét nghiệm huyết tủy đồ cho bệnh nhân sau 4 ngày nằm viện. Kết quả tủy đồ kết luận: Bạch cầu cấp (Leukemia cấp) theo dõi thể L2, tỷ lệ tế bào blast chiếm 90%. Bệnh nhân đã được hội chẩn với bác sĩ chuyên khoa huyết học và được chuyển tới bệnh viện chuyên khoa.

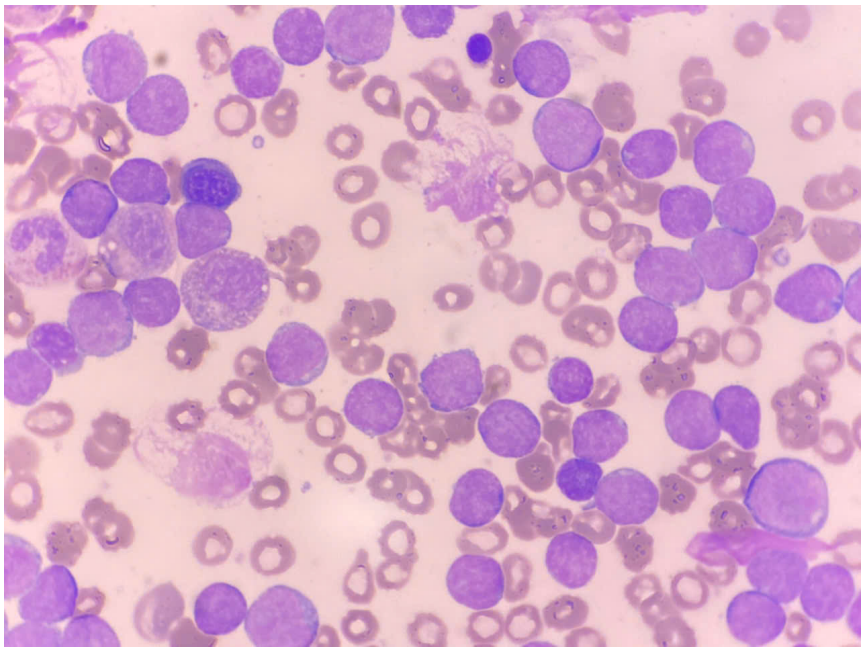

Hình 3. Hình ảnh tủy đồ của bệnh nhân

3. BÀN LUẬN

Bệnh bạch cầu cấp là sự tăng sinh ác tính trong quá trình tạo máu của dòng tủy hoặc dòng lympho. Ở giai đoạn đầu, dấu hiệu lâm sàng của bệnh thường nghèo nàn và không đặc hiệu; trẻ có thể chỉ chán ăn, mệt mỏi, kích thích hoặc sốt nhẹ. Các triệu chứng lâm sàng thường là hệ quả từ tình trạng giảm tế bào hồng cầu, bạch cầu hoặc tiểu cầu. Đáng chú ý, khi khởi phát, trẻ có thể bị đau khớp hoặc có biểu hiện viêm khớp. Điều này dễ dẫn đến chẩn đoán sai, làm chậm trễ quá trình phát hiện và điều trị kịp thời.

Tỷ lệ trẻ mắc bạch cầu cấp có biểu hiện đau khớp khu trú hoặc tổn thương hệ cơ xương khớp có sự khác biệt giữa các nghiên cứu. Cụ thể:

- Tại Trung tâm Nhi – Bệnh viện Trung ương Huế, nghiên cứu thấy 29,3% trẻ bị ALL có đau xương [3].

- Shahriari và cộng sự ghi nhận triệu chứng cơ xương khớp chiếm 19,5% trong số các báo cáo về biểu hiện ngoài tủy khởi phát của ALL ở trẻ em, chủ yếu là chèn ép cột sống, gãy xương bệnh lý, loãng xương và tăng calci máu [4].

- Tại Hồng Kông và Ấn Độ, tỷ lệ trẻ bị đau

khớp khi phát hiện bệnh lần lượt là 16% trong 73 trường hợp trẻ bị ALL [5] và 9,3% trong 75 trẻ bị bạch cầu cấp [6].

- Brix báo cáo tỷ lệ này là 18,5% khi nghiên cứu 286 ca ALL [7].

- Tại Thái Lan, nghiên cứu cho thấy 7,8% trẻ có tổn thương hệ cơ xương khớp khi mới chẩn đoán. Trong nhóm này, đau khớp chiếm đến 95,1% (với 85,7% trong số đó có viêm khớp). Kiểu đau phổ biến nhất là đau đa khớp (46,8%), tập trung ở các khớp lớn ở tứ chi, trong đó khớp gối chiếm tỷ lệ cao nhất với 57,1% [8].

Về đặc điểm lâm sàng, tình trạng đau khớp trong bệnh bạch cầu cấp điển hình thường là đau xương dữ dội, không tương xứng với mức độ sưng viêm thực tế và có xu hướng tăng nặng về đêm. Tổn thương thường khu trú ở các khớp lớn như khớp gối, khớp háng và cổ chân. Do triệu chứng đau này đáp ứng tốt với các thuốc kháng viêm thông thường, bác sĩ rất dễ bỏ sót chẩn đoán ban đầu [9,10]. Đối chiếu với ca lâm sàng của chúng tôi, bệnh nhi lại có biểu hiện ít rầm rộ hơn khi chỉ đau hai khớp gối khi thay đổi tư thế và đau tăng về đêm, hoàn toàn không ghi nhận các dấu hiệu sưng, nóng hay đỏ của tình trạng viêm khớp.

Trong bệnh bạch cầu cấp, các tế bào blast tăng sinh mạnh mẽ bên trong các khoang sinh máu của tủy xương. Do các khoang này được bao bọc bởi cấu trúc xương cứng khó co giãn, sự tăng sinh quá mức sẽ làm áp lực nội tủy tăng lên nhanh chóng. Tình trạng này chèn ép và kích thích các thụ thể cảm giác đau ở màng trong xương, gây ra cảm giác đau nhức sâu, âm ỉ và thường tăng nặng vào buổi tối.

Không chỉ khu trú trong tủy, các tế bào blast còn có xu hướng xâm lấn, thâm nhiễm trực tiếp vào màng xương hoặc tích tụ ở vùng dưới màng xương. Quá trình này làm bong màng xương và kích thích phản ứng màng xương. Vì màng xương là nơi tập trung mạng lưới thần kinh cảm giác phong phú, các tổn thương tại đây sẽ gây ra cảm giác đau nhói khi ấn vào hoặc khi vận động. Ngoài ra, tế bào blast cũng thâm nhiễm vào màng hoạt dịch của khớp hoặc các cấu trúc xương nằm sát bao khớp, kích hoạt phản ứng viêm khớp dẫn đến sưng, nóng, tràn dịch và hạn chế vận động. Các triệu chứng này rất dễ bị nhầm lẫn với bệnh viêm khớp vô căn thiếu niên (JIA) hoặc sốt thấp khớp.

Mặt khác, sự tương tác giữa tế bào blast và vi môi trường tủy xương sẽ giải phóng các cytokine viêm (như IL-1, IL-6, TNF-alpha) và protein liên quan đến hormone tuyến cận giáp (PTHrP). Tại thời điểm chẩn đoán, các chỉ số huyết thanh phản ánh quá trình tạo xương gồm procollagen loại I C-terminal propeptide (PICP) và phosphatase kiềm (AP) đều thấp hơn đáng kể so với bình thường [11]. Nồng độ của peptide phân hủy collagen xương là carboxyterminal telopeptide của collagen loại I (ICTP) cũng giảm [12], cho thấy có hiện tượng giảm chuyển hóa xương tổng thể trong bệnh bạch cầu cấp. Tình trạng kháng GH (hormone tăng trưởng) mắc phải cũng có thể xảy ra, góp phần làm suy giảm quá trình chuyển hóa này [13]. Sự rối loạn này dẫn đến hệ quả là ức chế các tế bào tạo xương, đồng thời kích hoạt bất thường các tế bào hủy xương tại chỗ, gây ra hiện tượng tiêu xương và loãng xương lan tỏa. Khi vỏ xương bị bào mỏng và yếu đi, bệnh nhân sẽ đối mặt với nguy cơ gãy xương bệnh lý. Cuối cùng, sự tăng sinh quá mức của tế bào blast trong tủy xương còn chèn ép các mạch máu nhỏ nuôi xương, gây ứ trệ tuần hoàn, thiếu máu cục bộ và có thể dẫn đến nhồi máu tủy xương.

Nhiều nghiên cứu cho thấy nhóm trẻ mắc bệnh bạch cầu cấp có tổn thương xương kèm theo thường có các bất thường huyết học

ở giai đoạn khởi phát nhẹ hơn so với nhóm không có tổn thương xương; cụ thể là nồng độ hemoglobin (Hb) cao hơn, số lượng bạch cầu thấp hơn và số lượng tiểu cầu cao hơn [14]. Điều này phù hợp với ca lâm sàng của chúng tôi, bệnh nhi chỉ biểu hiện thiếu máu nhẹ (Hb 97 g/L), số lượng bạch cầu và tiểu cầu trong giới hạn bình thường. Các kết quả chỉ số hồng cầu, bạch cầu và tiểu cầu của bệnh nhân từ máy phân tích tự động không phát hiện bất thường hay cờ cảnh báo để chỉ định kéo lam máu ngoại vi soi kính thủ công. Tuy nhiên, kết quả xét nghiệm huyết tủy đồ cho thấy có 7% tế bào blast trong máu ngoại vi. Do đó, đối với những bệnh nhân nhi đau khớp kéo dài, dù kết quả công thức máu tự động bình thường, việc kiểm tra lam máu ngoại vi vẫn là cần thiết nhằm tránh bỏ sót các trường hợp có tỷ lệ thấp tế bào blast.

Trên hình ảnh X-quang, các tổn thương xương có thể ghi nhận bao gồm loãng xương lan tỏa, các đường thấu quang ở hành xương, xơ cứng xương, các ổ tiêu xương ở vỏ và tủy xương, hoặc gãy xương bệnh lý [15,16]. Tuy nhiên, ở bệnh nhân của chúng tôi, hình ảnh X-quang hoàn toàn bình thường và chưa ghi nhận các tổn thương kể trên. Thực tế các tổn thương xương của bệnh ALL nếu không thể phát hiện trên phim chụp X-quang thì có thể gặp trên phim chụp MRI. Dù chụp MRI không phải là chỉ định thường quy trong quá trình chẩn đoán bệnh bạch cầu cấp, phương pháp này lại rất có giá trị với các trường hợp đau xương dai dẳng chưa rõ nguyên nhân. Trường hợp bệnh nhân của chúng tôi là một ví dụ. Bệnh khởi phát với đau khớp gối 3 tháng, chụp X-quang chưa phát hiện bất thường và các xét nghiệm máu ban đầu mới có biểu hiện thiếu máu, bệnh nhân được chỉ định thực hiện chụp MRI. Kết quả chụp MRI cho thấy gối phải có biến đổi tín hiệu tủy xương lan tỏa gợi ý hiện tượng tăng sinh/tái chuyển đổi tủy đỏ. Trên xung T1 có giảm tín hiệu lan tỏa của xương đùi, xương chày và xương bánh chè, trên xung PDFS thì có tăng tín hiệu lan tỏa (Hình 2). Từ bất thường này kèm biểu hiện thiếu máu và tình trạng đau khớp tăng không đáp ứng thuốc giảm đau (naproxen), bệnh nhân được thực hiện xét nghiệm huyết tủy đồ và phát hiện có 90% tế bào blast trong tủy xương, các tế bào blast có hình thái nghĩ đến bạch cầu cấp dòng lympho thể L2. Bệnh nhân được chẩn đoán bệnh bạch cầu cấp nghĩ đến ALL thể L2. Trong nhiều trường hợp, MRI giúp phát hiện bệnh bạch cầu cấp ở bệnh nhân có tổn thương xương mà công thức máu và X-quang đều chưa phát hiện bất thường [17].

Tình trạng viêm đa khớp, sưng mô mềm và loãng xương đi kèm công thức máu bình thường là các biểu hiện rất đặc trưng ở trẻ mắc JIA. Do sự trùng lặp này, chẩn đoán nhầm lẫn giữa bạch cầu cấp và JIA rất thường xảy ra trên lâm sàng. Theo nghiên cứu của Brix, khi nghiên cứu 286 trẻ được chẩn đoán ALL có 26 trẻ bị đau khớp và 27 trẻ bị viêm khớp. Trong số 53 trẻ có biểu hiện tại khớp này có một số được chẩn đoán ban đầu là viêm khớp phản ứng (19/53), viêm tủy xương (9/53), JIA (8/53), số trẻ đã chẩn đoán là JIA và nghi ngờ là JIA là 14 (chiếm 26%). Trong số trẻ bị chẩn đoán nhầm và nghi ngờ là JIA có 71% đã được chỉ định điều trị bằng corticosteroid tiêm nội khớp [10]. Việc dùng corticosteroid có thể làm che lấp một số triệu chứng của bệnh bạch cầu cấp. Trong trường hợp bệnh nhi của chúng tôi, bệnh nhân đã được dùng calci và vitamin D trước khi đến khám và dùng thuốc giảm đau NSAID (naproxen) 4 ngày trước khi được làm huyết tủy đồ.

Để định hướng chẩn đoán phân biệt, một nghiên cứu so sánh giữa 29 trẻ bị ALL và 37 trẻ bị JIA đã chỉ ra rằng các triệu chứng toàn thân xuất hiện phổ biến hơn hẳn ở nhóm ALL, bao gồm: sốt (83% so với 27%), suy nhược (45% so với 5%) và sụt cân (35% so với 5%) [18]. Do đó,

trước một bệnh nhi có các triệu chứng cơ xương khớp nhưng không tìm thấy tế bào blast ở máu ngoại vi, nếu bệnh khởi phát nhanh chóng kèm theo các biểu hiện toàn thân, đặc biệt là đau xương dữ dội, gan lách to, giảm các dòng tế bào máu và tăng chỉ số LDH, thì hướng chẩn đoán cần nghĩ đến nhiều hơn là ALL thay vì JIA [18,19]. Mặc dù các nghiên cứu gần đây cho thấy một số dấu ấn sinh học viêm mới có thể giúp cải thiện khả năng phân biệt hai bệnh lý này [20], tuy nhiên các xét nghiệm này hiện vẫn chưa được áp dụng phổ biến.

Hiện nay, ý nghĩa tiên lượng của các triệu chứng cơ xương khớp ở trẻ mắc bệnh bạch cầu cấp vẫn chưa thực sự rõ ràng và còn nhiều tranh cãi. Một số nhà nghiên cứu cho rằng những bệnh nhân có tổn thương hệ cơ xương khớp thường có tiên lượng tốt hơn [7,21-23]. Ngược lại, một vài báo cáo lại ghi nhận mối liên hệ mật thiết giữa các tổn thương xương và tiên lượng lâm sàng nặng [24]. Trong khi đó, một trường phái quan điểm khác lại khẳng định không tìm thấy mối tương quan có ý nghĩa thống kê nào giữa biểu hiện cơ xương khớp và tiên lượng tiến triển của bệnh [8,25].

Báo cáo này có một số hạn chế: chẩn đoán dòng tế bào mới ở mức định hướng dựa trên hình thái tế bào blast trên tủy đồ, mẫu máu ban đầu chưa được kiểm tra trên tiêu bản máu ngoại vi, và chưa có dữ liệu về điều trị cũng như diễn biến của bệnh nhân sau khi chuyển viện.

4. KẾT LUẬN

Chính những biểu hiện không điển hình và đa dạng trên hệ cơ xương khớp là một trong những nguyên nhân dẫn đến tình trạng chẩn đoán sai hoặc bỏ sót, từ đó làm chậm trễ đáng kể quá trình phát hiện và can thiệp điều trị kịp thời cho bệnh nhi. Do đó, trước một bệnh nhân nhi có biểu hiện đau xương khớp kéo dài, đau nhiều về đêm hoặc không rõ nguyên nhân, có thể có bất thường công thức máu nhẹ, các bác sĩ lâm sàng, đặc biệt là các bác sĩ thăm khám ban đầu, cần nâng cao cảnh giác và chủ động chỉ định các xét nghiệm sàng lọc huyết học phù hợp như huyết đồ để tránh bỏ sót bệnh lý bạch cầu cấp.

Lời cảm ơn: Nhóm tác giả xin trân trọng cảm ơn Ban giám đốc Bệnh viện Đại học Y Hà Nội cùng toàn thể nhân viên khoa Huyết học – Truyền máu, khoa Nhi đã tạo điều kiện thuận lợi và hỗ trợ nhóm trong suốt quá trình nghiên cứu.

Đạo đức nghiên cứu: Mọi thông tin của bệnh nhân đều được bảo mật, việc khai thác thông tin của bệnh nhân đã được sự cho phép của ban lãnh đạo viện, khoa.

TÀI LIỆU THAM KHẢO

1. Kaplan JA. Leukemia in children. *Pediatr Rev*. 2019;40(7):319-331. doi:10.1542/pir.2018-0192
2. Riccio I, Marcarelli M, Del Regno N, et al. Musculoskeletal problems in pediatric acute leukemia. *J Pediatr Orthop B*. 2013;22(3):264-269. doi:10.1097/BPB.0b013e32835d731c
3. Nguyễn Thị Kim Hoa, Phan Hùng Việt, Trần Kiêm Hảo. Nghiên cứu biểu hiện lâm sàng, cận lâm sàng và phát hiện một số đột biến gen trong bệnh bạch cầu cấp dòng lympho tại Trung tâm Nhi khoa - Bệnh viện Trung ương Huế. *Tạp chí Y học Lâm sàng Bệnh viện Trung ương Huế*. 2022;(82):34-40. doi:10.38103/jcmhch.82.5
4. Shahriari M, Shakibazad N, Haghpanah S, Ghasemi K. Extramedullary manifestations in acute lymphoblastic leukemia in children: a systematic review and guideline-based

approach of treatment. *Am J Blood Res*. 2020;10(6):360-374.

5. Ma SK, Chan GCF, Ha SY, Chiu DCK, Lau YL, Chan LC. Clinical presentation, hematologic features and treatment outcome of childhood acute lymphoblastic leukemia: a review of 73 cases in Hong Kong. *Hematol Oncol*. 1997;15(3):141-149. doi:10.1002/(SICI)1099-1069(199708)15:3<141::AID-HON608>3.0.CO;2-5
6. Biswas S, Chakrabarti S, Chakraborty J, Paul PC, Konar A, Das S. Childhood acute leukemia in West Bengal, India with an emphasis on uncommon clinical features. *Asian Pac J Cancer Prev*. 2009;10(5):903-906.
7. Brix N, Rosthøj S, Herlin T, Hasle H. Arthritis as presenting manifestation of acute lymphoblastic leukaemia in children. *Arch Dis Child*. 2015;100(9):821-825. doi:10.1136/archdischild-2014-307751
8. Kittivisuit S, Sripornsawan P, Songthawee N, Chavananon S, McNeil EB, Chotsampancharoen T. Musculoskeletal involvement in childhood leukemia: characteristics and survival outcomes. *Pediatr Rheumatol Online J*. 2022;20(1):34. doi:10.1186/s12969-022-00692-9
9. Gupta D, Singh S, Suri D, Ahluwalia J, Das R, Varma N. Arthritic presentation of acute leukemia in children: experience from a tertiary care centre in North India. *Rheumatol Int*. 2010;30(6):767-770. doi:10.1007/s00296-009-1064-7
10. Brix N, Hasle H, Rosthøj S, Herlin T. Characteristics of children with acute lymphoblastic leukemia presenting with arthropathy. *Clin Rheumatol*. 2018;37(9):2455-2463. doi:10.1007/s10067-018-4034-1
11. Crofton PM, Stirling HF, Schönau E, et al. Biochemical markers of bone turnover. *Horm Res*. 1996;45(suppl 1):55-58. doi:10.1159/000184832
12. Sorva R, Kivivuori SM, Turpeinen M, et al. Very low rate of type I collagen synthesis and degradation in newly diagnosed children with acute lymphoblastic leukemia. *Bone*. 1997;20(2):139-143. doi:10.1016/S8756-3282(96)00343-2
13. Crofton PM, Ahmed SF, Wade JC, et al. Effects of intensive chemotherapy on bone and collagen turnover and the growth hormone axis in children with acute lymphoblastic leukemia. *J Clin Endocrinol Metab*. 1998;83(9):3121-3129. doi:10.1210/jcem.83.9.5133
14. Tsujioka T, Sugiyama M, Ueki M, et al. Difficulty in the diagnosis of bone and joint pain associated with pediatric acute leukemia; comparison with juvenile idiopathic arthritis. *Mod Rheumatol*. 2018;28(1):108-113. doi:10.1080/14397595.2017.1332474
15. Gallagher DJ, Phillips DJ, Heinrich SD. Orthopedic manifestations of acute pediatric leukemia. *Orthop Clin North Am*. 1996;27(3):635-644. doi:10.1016/S0030-5898(20)32108-8
16. Sinigaglia R, Gigante C, Bisinella G, Varotto S, Zanesco L, Turra S. Musculoskeletal manifestations in pediatric acute leukemia. *J Pediatr Orthop*. 2008;28(1):20-28. doi:10.1097/BPO.0b13e31815ff350
17. Kato M, Koh K, Kikuchi A, et al. Case series of pediatric acute leukemia without a peripheral blood abnormality, detected by magnetic resonance imaging. *Int J Hematol*. 2011;93(6):787-790. doi:10.1007/s12185-011-0842-7

18. Mousavi Torshizi M, Bordbar R, Shahgholi E, Habibi A, Sadeghi P. Distinguishing acute lymphoblastic leukemia from juvenile idiopathic arthritis in children with musculoskeletal complaints: a retrospective cross-sectional study. *BMC Pediatr*. 2026;26(1):400. doi:10.1186/s12887-026-06701-0

19. Torres Jimenez AR, Solis Vallejo E, Cespedes Cruz AI, et al. Differences between leukemic arthritis and juvenile idiopathic arthritis. *Pediatr Rheumatol Online J*. 2023;21(1):50. doi:10.1186/s12969-023-00836-5

20. Breda L, La Bella S, Di Ludovico A. Biomarkers in juvenile idiopathic arthritis: towards precision diagnosis and personalized therapy? *Curr Opin Rheumatol*. 2025;37(5):308-315. doi:10.1097/BOR.0000000000001109

21. Kai T, Ishii E, Matsuzaki A, et al. Clinical and prognostic implications of bone lesions in childhood leukemia at diagnosis. *Leuk Lymphoma*. 1996;23(1-2):119-123. doi:10.3109/10428199609054810

22. Müller HL, Horwitz AE, Kühl J. Acute lymphoblastic leukemia with severe skeletal involvement: a subset of childhood leukemia with a good prognosis. *Pediatr Hematol Oncol*. 1998;15(2):121-133. doi:10.3109/08880019809167227

23. Tragiannidis A, Vasileiou E, Papageorgiou M, et al. Bone involvement at diagnosis as a predictive factor in children with acute lymphoblastic leukemia. *Hippokratia*. 2016;20(3):227-230.

24. Masera G, Carnelli V, Ferrari M, Recchia M, Bellini F. Prognostic significance of radiological bone involvement in childhood acute lymphoblastic leukaemia. *Arch Dis Child*. 1977;52(7):530-533. doi:10.1136/adc.52.7.530

25. Hann IM, Gupta S, Palmer MK, Morris-Jones PH. The prognostic significance of radiological and symptomatic bone involvement in childhood acute lymphoblastic leukaemia. *Med Pediatr Oncol*. 1979;6(1):51-55. doi:10.1002/mpo.2950060108

ABSTRACT

PERSISTENT JOINT PAIN AS A POTENTIAL EARLY MANIFESTATION OF ACUTE LEUKEMIA

Background: Acute leukemia is the most common pediatric malignancy. Classic clinical manifestations typically include anemia, hemorrhage, infection, and hepatosplenomegaly. However, atypical presentations solely featuring joint pain are easily overlooked, leading to delayed diagnosis and treatment. This paper reports a pediatric case of acute leukemia whose initial symptom was joint pain.

Case presentation: A pediatric patient presented with a 3-month history of bilateral knee pain. The patient had been previously evaluated at a local hospital and misdiagnosed with growing pains. Following unsuccessful conservative management, the patient was referred to Hanoi Medical University Hospital, where the diagnosis of acute leukemia was established.

Conclusion: This clinical case underscores the importance for clinicians, particularly pediatricians and rheumatologists, to maintain a high index of suspicion and include hematological malignancies in the differential diagnosis of persistent or atypical joint pain in children.

Keywords: *Acute leukemia, joint pain, X-ray, MRI, musculoskeletal.*