HỒI SỨC NÂNG CAO THÀNH CÔNG TRƯỜNG HỢP NGỪNG TUẦN HOÀN HÔ HẤP HAI LẦN Ở NGƯỜI BỆNH GHÉP TẾ BÀO GỐC TẠO MÁU LẦN HAI: BÁO CÁO CA LÂM SÀNG

Phan Văn Hiếu[1]
Huỳnh Quang Đạt[1]
Lê Thanh Chang[1]
Huỳnh Văn Mẫn[1]

[1] *Bệnh viện Truyền máu Huyết học*

TÓM TẮT

Đặt vấn đề: Ngừng tuần hoàn hô hấp trên người bệnh suy đa tạng sau ghép tế bào gốc tạo máu (HSCT - Hematopoietic Stem-Cell Transplantation) lần hai là biến cố có tỷ lệ tử vong rất cao. Việc tái lập tuần hoàn tự nhiên (ROSC) và bảo tồn chức năng thần kinh ở đối tượng này là rất hiếm.

Báo cáo ca bệnh: Bệnh nhi nữ, 9 tuổi, chẩn đoán bạch cầu cấp dòng tủy (AML - Acute Myeloid Leukaemia) kháng trị. Sau thải ghép nguyên phát ở lần HSCT đầu tiên từ bố (phù hợp HLA 5/10), bệnh nhi được HSCT cứu vãn lần 2 từ mẹ (phù hợp HLA 6/10) vào ngày +55. Sau ghép, người bệnh rơi vào tình trạng nguy kịch do hội chứng tắc nghẽn xoang gan (SOS/VOD – Sinusoidal Obstruction Syndrome/Veno-Occlusive Disease) mức độ rất nặng, dẫn đến suy gan cấp (AST > 4.400 U/L), tổn thương thận cấp vô niệu (AKI - acute kidney injury) và phù phổi cấp. Đặc biệt, vào ngày N+14, bệnh nhi bị ngừng tuần hoàn hô hấp hai lần liên tiếp nhưng được hồi sức tim phổi (CPR) thành công nhờ kích hoạt hệ thống báo động cấp cứu nội viện (Code Blue). Bệnh nhi được điều trị tích cực bằng defibrotide (8 ngày), thở máy xâm nhập (14 ngày) và lọc máu liên tục (CRRT) (11 ngày). Nhờ sự phối hợp đa chuyên khoa, tình trạng suy đa tạng cải thiện rõ rệt. Sau điều trị hồi sức tích cực, người bệnh tỉnh táo, tiếp xúc tốt, chức năng các cơ quan được bảo tồn và mảnh ghép mọc tốt (chimerism đạt 100% vào N+60 và N+100).

Kết luận: Ca lâm sàng gợi ý vai trò của hệ thống báo động cấp cứu nội viện và việc áp dụng kịp thời các kỹ thuật hồi sức nâng cao (defibrotide, CRRT, thở máy xâm nhập).

Từ khóa: *ngừng tuần hoàn hô hấp, hồi sức tim phổi (CPR), ghép tế bào gốc tạo máu (HSCT), lọc máu liên tục (CRRT), defibrotide*

Tác giả chịu trách nhiệm
Phan Văn Hiếu
Bệnh viện Truyền máu Huyết học
Email: phanvanhieu06101996@gmail.com

Ngày nhận bài: 12/08/2026
Ngày phản biện: 01/10/2026
Ngày đồng ý đăng: 28/10/2026

DOI: 10.52322/jocmbmh.155.0309

1. ĐẶT VẤN ĐỀ

Ghép tế bào gốc tạo máu (HSCT) là phương pháp điều trị có thể chữa khỏi nhiều bệnh lý huyết học ác tính, trong đó có bạch cầu cấp dòng tủy (AML). Tuy nhiên, người bệnh trong giai đoạn sau HSCT phải đối mặt với nhiều biến chứng đe dọa tính mạng. Trong đó, hội chứng tắc nghẽn xoang gan (SOS/VOD) là một biến chứng khó dự đoán và có thể diễn tiến nặng dẫn đến suy đa tạng, làm tăng nguy cơ tử vong. Khi SOS/VOD tiến triển đến mức độ nặng, kèm theo hội chứng suy đa tạng đặc trưng bởi sự suy giảm chức năng của các hệ cơ quan như thận, phổi hoặc hệ thần kinh trung ương, tỷ lệ tử vong có thể trên 80% [2].

Tổn thương thận cấp (AKI) là một biểu hiện lâm sàng thường gặp và trầm trọng trong bệnh cảnh SOS/VOD có suy đa tạng, gây ra tình trạng quá tải dịch kháng trị với thuốc lợi tiểu, đòi hỏi phải can thiệp sớm bằng lọc máu liên tục (CRRT) [6]. Nặng nề hơn, huyết động không ổn định, thiếu oxy và rối loạn kiềm toan nặng từ suy đa tạng có thể dẫn đến biến cố ngừng tuần hoàn hô hấp. Các nghiên cứu chỉ ra rằng, người bệnh mắc bệnh lý huyết học ác tính có tỷ lệ sống sót sau khi được hồi sức tim phổi (CPR) rất thấp, đặc biệt khi nguyên nhân gây ngừng tim xuất phát từ suy đa tạng [4,8]. Tỷ lệ sống sót đến khi xuất viện ở nhóm bệnh nhân huyết học trải qua CPR chỉ đạt khoảng 12%, và việc phục hồi hoàn toàn để có thể tiếp tục điều trị ung thư hoặc bảo tồn chức năng thần kinh là rất hiếm gặp [8].

Mặc dù nhóm bệnh nhân này có tiên lượng bệnh nặng và nguy cơ tử vong cao, sự ra đời của các liệu pháp nhắm trúng đích và tối ưu hóa hệ thống báo động cấp cứu nội viện đã góp phần cải thiện kết cục cho người bệnh. Defibrotide hiện là thuốc duy nhất được Cục Quản lý Thực phẩm và Dược phẩm Hoa Kỳ (FDA) cũng như Cơ quan Quản lý Dược phẩm Châu Âu (EMA) phê duyệt để điều trị SOS/VOD nặng có kèm rối loạn chức năng thận hoặc phổi ở cả người lớn và trẻ em [2]. Đồng thời, một nghiên cứu gần đây gợi ý rằng việc kích hoạt kịp thời hệ thống báo động cấp cứu nội viện với đội ngũ chuyên khoa sâu về hồi sức cấp cứu có thể góp phần cải thiện khả năng tái lập tuần hoàn tự nhiên (ROSC) sau ngừng tim [1].

Trong bài báo này, chúng tôi báo cáo một trường hợp lâm sàng: bệnh nhi nữ 9 tuổi mắc AML kháng trị, trải qua HSCT đồng loài cứu vãn lần hai. Sau HSCT, bệnh nhi tiến triển SOS/VOD mức độ rất nặng dẫn đến suy gan cấp, AKI vô niệu, phù phổi cấp và trải qua hai lần ngừng tuần hoàn hô hấp liên tiếp đe dọa tính mạng cách nhau 2 giờ vào N+14. Nhờ sự can thiệp nhanh chóng và hiệu quả của báo động cấp cứu nội viện cùng chiến lược hồi sức đa cơ quan tại khoa Hồi sức tích cực – Chống độc (ICU) bao gồm liệu pháp defibrotide, CRRT, thông khí cơ học xâm nhập và dẫn lưu màng bụng, bệnh nhi đã được cứu sống. Quan trọng hơn, người bệnh phục hồi chức năng thần kinh, chức năng các tạng suy và mảnh ghép mọc thành công (chimerism 100% vào N+60 và N+100). Trường hợp lâm sàng này cho thấy vai trò tiềm năng của hệ thống báo động cấp cứu nội viện, sự phối hợp đa chuyên khoa và việc triển khai các kỹ thuật hồi sức nâng cao trong xử trí các biến chứng nặng ở người bệnh HSCT.

2. BÁO CÁO CA BỆNH

2.1. Quá trình bệnh lý nền và chỉ định ghép cứu vãn

Bệnh nhi nữ 9 tuổi, chẩn đoán AML mang đột biến *CEBPA* (non-bZIP) nguy cơ trung gian, kháng trị với phác đồ tấn công ADE ban đầu. Sau khi được điều trị tái tấn công bằng phác đồ Ida-FLAG đạt lui bệnh hoàn toàn và sau củng cố bằng HiDAC 1 đạt bệnh tồn lưu tối thiểu

âm tính (MRD < 10^{-3}), bệnh nhi được tiến hành HSCT đồng loài lần 1 từ bố (phù hợp HLA 5/10) nhưng gặp biến chứng thải ghép nguyên phát. Sau đó, người bệnh được ghép cứu vãn lần 2 từ người cho là mẹ (phù hợp HLA 6/10, cùng nhóm máu, không có kháng thể kháng HLA), sau phác đồ điều kiện hóa fludarabine-melphalan-antithymocyte globulin (Flu-Mel-ATG) và dự phòng bệnh ghép chống chủ (GVHD) bằng cyclophosphamide sau ghép, mycophenolate mofetil (MMF) kết hợp tacrolimus.

2.2. Giai đoạn khởi phát biến chứng và suy đa tạng (N0 đến N+13)

Người bệnh được điều kiện hóa với phác đồ giảm cường độ Flu-Mel-ATG và được truyền tế bào gốc vào ngày N0 (27/01/2026). Vào N+2, bệnh nhi xuất hiện triệu chứng suy hô hấp, sốt, giảm bạch cầu hạt, được chẩn đoán hội chứng giải phóng cytokine độ II (CRS - Cytokine Release Syndrome), không loại trừ sốt giảm bạch cầu hạt, viêm phổi; người bệnh được bổ sung kháng sinh meropenem, colistin, teicoplanin và liệu pháp oxy qua canula 3 lít/phút. Sau 3 ngày, suy hô hấp cải thiện và người bệnh được ngưng hỗ trợ oxy. Đến N+13, người bệnh xuất hiện SOS/VOD mức độ rất nặng theo tiêu chuẩn Baltimore và phân độ EBMT. Biến chứng này nhanh chóng kích hoạt chuỗi suy đa tạng diễn tiến từ gan. Tình trạng tổn thương gan cấp nghiêm trọng được ghi nhận khi nồng độ men gan tăng vọt lên đỉnh điểm với AST đạt 4.487 U/L, ALT đạt 2.001 U/L sau 3 ngày, bilirubin toàn phần tăng lên 58,8 µmol/L và tỷ lệ prothrombin giảm còn 26%.

2.3. Biến cố ngừng tuần hoàn liên tiếp và vai trò của báo động cấp cứu nội viện (N+14)

Vào ngày N+14 sau HSCT, người bệnh biểu hiện tổn thương gan cấp, AKI giai đoạn 3 (theo KDIGO) kèm theo thiểu niệu đến vô niệu và quá tải dịch. Sau 2 liều morphine 1 mg vào lúc 11 giờ và 15 giờ, tri giác suy giảm với thang điểm hôn mê Glasgow (GCS) giảm từ 15 xuống 13 điểm. Đến 20 giờ cùng ngày (N+14), người bệnh rơi vào suy hô hấp cấp tiến triển, kèm theo toan hỗn hợp ghi nhận trên khí máu động mạch với pH giảm còn 6,98, pCO_2 tăng cao 51,8 mmHg và HCO_3^- giảm còn 12,3 mmol/L; ngay sau đó dẫn đến biến cố ngừng tuần hoàn hô hấp lần thứ nhất. Ngay lập tức, hệ thống báo động cấp cứu nội viện được kích hoạt. Đội cấp cứu nội viện đã tiếp cận người bệnh trong vòng 3 phút, phối hợp chặt chẽ thực hiện quy trình CPR, thiết lập đường thở bằng đặt nội khí quản cấp cứu, huyết động ổn định và người bệnh được chuyển về ICU an toàn. Tuy nhiên, chỉ 2 giờ sau lần ngừng tuần hoàn hô hấp đầu tiên, người bệnh tiếp tục ngừng tuần hoàn lần thứ hai và một lần nữa được CPR thành công nhờ hệ thống báo động cấp cứu nội viện.

2.4. Chiến lược hồi sức tích cực và điều trị đa mô thức phối hợp tại ICU (N+14 đến N+35) và tiếp tục điều trị tại khoa Ghép tế bào gốc đến N+60

Tại ICU, người bệnh được áp dụng chiến lược hồi sức đa cơ quan với sự phối hợp đa chuyên khoa và triển khai đồng thời các kỹ thuật hồi sức chuyên sâu, nhằm hỗ trợ chức năng các cơ quan bị ảnh hưởng và kiểm soát các yếu tố bệnh sinh liên quan. Nhằm hỗ trợ hô hấp bảo vệ phổi và vượt qua giai đoạn phù phổi cấp kèm xẹp phổi do tràn dịch màng bụng lượng nhiều đẩy cơ hoành lên trên và bất động lâu ngày, bệnh nhi được duy trì thông khí nhân tạo xâm nhập kéo dài 14 ngày (từ N+14 đến N+27). Đồng thời, liệu pháp nhắm trúng đích điều trị SOS/VOD bằng defibrotide được khởi động ngay từ ngày N+14 đến N+21 (8 ngày), về sau phối hợp thêm N-acetylcysteine trong 3 ngày để tối ưu hóa khả năng phục hồi tế bào gan. Tình trạng

AKI vô niệu kháng trị với thuốc lợi tiểu được điều trị bằng CRRT kéo dài 11 ngày (từ N+16 đến N+26). CRRT đóng vai trò then chốt giúp kiểm soát thăng bằng kiềm toan và thể tích tuần hoàn. Đến ngày thứ 7 của CRRT, chức năng thận bắt đầu có tín hiệu hồi phục với lượng nước tiểu tự nhiên đạt trên 0,5 ml/kg/giờ, đưa creatinine huyết thanh từ đỉnh điểm 263 µmol/L về mức gần giới hạn sinh lý bình thường (Hình 1). Nhằm giải áp cơ học liên tục cho ổ bụng và lồng ngực, người bệnh được dẫn lưu màng bụng từ ngày N+31 đến N+59, giúp rút dịch cổ trướng hiệu quả, đưa vòng bụng từ 85 cm giảm dần và duy trì ổn định quanh mức 68 cm.

2.5. Điều trị hỗ trợ phối hợp và tình trạng tại thời điểm N+145 (21/06/2026)

Bên cạnh hồi sức suy đa tạng, việc kiểm soát nhiễm trùng đa tác nhân trên nền người bệnh suy giảm miễn dịch nặng nề là một thách thức lâm sàng lớn. Bệnh nhi được điều trị tích cực bằng các phác đồ kháng sinh phổ rộng liều tối ưu (bao gồm meropenem, colistin, amikacin, ceftazidime/avibactam, teicoplanin, linezolid) và thuốc kháng nấm (micafungin, caspofungin) trong kiểm soát nhiễm khuẩn cũng như dự phòng và điều trị nhiễm nấm. Người bệnh được điều trị thành công tình trạng nhiễm trùng huyết do *Burkholderia* spp. và nhiễm trùng tiểu do *Klebsiella pneumoniae* đa kháng thuốc, trong quá trình sau ghép người bệnh có nhiều đợt nhiễm trùng khác nhau. Tình trạng tái hoạt vi rút cũng được kiểm soát chặt chẽ, đặc biệt là biến chứng viêm bàng quang xuất huyết mức độ 2 do vi rút BK polyoma (BKPyV) với tải lượng trong nước tiểu rất cao (chu kỳ ngưỡng Ct = 14,70) gây tiểu máu đại thể, người bệnh được điều trị hỗ trợ nâng đỡ. Tình trạng tái hoạt vi rút cytomegalo (CMV) diễn ra nhiều đợt và được kiểm soát bằng foscarnet.

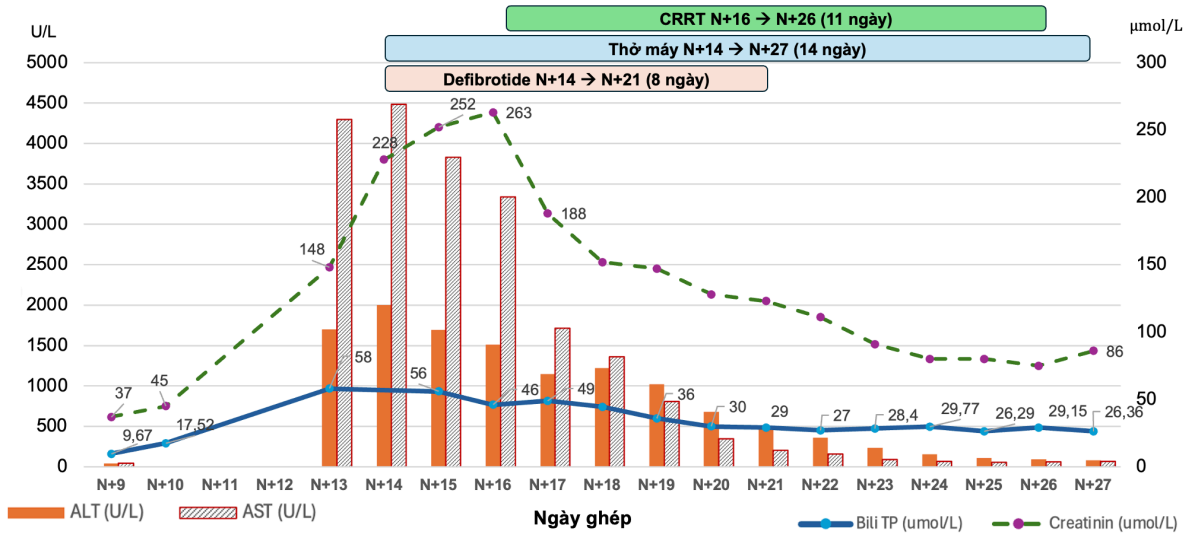

Hình 1. Biểu đồ diễn tiến quá trình điều trị của người bệnh

Nhờ sự phối hợp đa chuyên khoa trong điều trị và các can thiệp hồi sức kỹ thuật cao kịp thời, tình trạng suy đa tạng của người bệnh được cải thiện rõ rệt và phục hồi về mặt chức năng sinh lý. Quá trình điều trị hỗ trợ tích cực đã tạo điều kiện thuận lợi cho mảnh ghép mọc tốt, với kết quả xét nghiệm chimerism đạt 94,89% vào ngày N+24, 100% vào N+60 và N+100. Tại thời điểm

N+145 (21/06/2026), người bệnh có Hb 10,9 g/dL, bạch cầu/bạch cầu trung tính 3,41/1,85 K/µL; tiểu cầu chậm hồi phục (70 K/µL), đang được điều trị bằng eltrombopag. Người bệnh được điều trị duy trì sau ghép bằng azacitidine (bắt đầu chu kỳ 1 vào N+119) do nguy cơ tái phát cao (kháng trị với phác đồ tấn công ADE lúc mới chẩn đoán).

3. BÀN LUẬN

Biến chứng suy đa tạng thứ phát do SOS/VOD sau HSCT là một thách thức lớn trong hồi sức huyết học. Ca lâm sàng bệnh nhi 9 tuổi HSCT lần 2 trải qua hai lần ngừng tuần hoàn hô hấp nội viện liên tiếp nhưng vẫn hồi phục chức năng thần kinh và đạt chimerism người cho 100% là một trường hợp hiếm gặp. Sự thành công này có thể một phần là nhờ vai trò của hệ thống báo động cấp cứu nội viện và chiến lược hồi sức đa mô thức phối hợp.

3.1. Hồi sức tim phổi nâng cao và vai trò của hệ thống báo động cấp cứu nội viện

Theo y văn, người bệnh mắc bệnh lý huyết học ác tính có tiên lượng sống còn sau ngừng tuần hoàn nội viện rất thấp. Nghiên cứu của Warren và cộng sự (2021) trên 258 người bệnh huyết học ghi nhận tỷ lệ tái lập tuần hoàn tự nhiên là 70,2%, nhưng tỷ lệ sống sót đến khi xuất viện chỉ đạt 12% [8]. Đặc biệt, ở nhóm người bệnh bạch cầu, tỷ lệ sống sót sau 1 năm giảm xuống chỉ còn 2,6% [8].

Ở bệnh nhi trong báo cáo của chúng tôi, tại thời điểm ngừng tuần hoàn hô hấp ghi nhận toan hỗn hợp nặng (pH 6,98, HCO_3^- 12,3 mmol/L, pCO_2 51,8 mmHg), nguyên nhân có thể do AKI vô niệu, quá tải tuần hoàn và phù phổi cấp. Người bệnh trải qua hai lần ngừng tuần hoàn hô hấp cách nhau 2 giờ nhưng vẫn bảo tồn được chức năng thần kinh (GCS 15), gợi ý sự góp phần của hệ thống báo động cấp cứu nội viện. Nghiên cứu của Abu Fraiha và cộng sự (2024) cho thấy một đội thực hiện báo động cấp cứu nội viện chuyên trách có tỷ lệ tái lập tuần hoàn tự nhiên cao hơn (48,5% so với 27,8% của đội ngũ tại khoa phòng thông thường) và tỷ lệ sống sót đến khi xuất viện cao hơn (7,6% so với 1,9%), tuy nhiên khác biệt về tỷ lệ sống sót không còn ý nghĩa thống kê sau khi hiệu chỉnh bằng điểm xu hướng [1]. Sự chuyên biệt hóa vai trò của đội báo động cấp cứu nội viện trong CPR thuần thục và kiểm soát đường thở (đặt nội khí quản) nhanh chóng có thể là yếu tố quan trọng giúp tái lập tuần hoàn tự nhiên [1]. Trong trường hợp này, đội cấp cứu nội viện tiếp cận người bệnh trong vòng 3 phút.

Nguyên nhân ngừng tuần hoàn hô hấp ở người bệnh này do nhiều yếu tố phối hợp, trong đó sự tích lũy morphine được giả thuyết là yếu tố thúc đẩy biến cố này. Sự tích lũy morphine và các chất chuyển hóa morphine-3-glucuronide (M3G), morphine-6-glucuronide (M6G) là hệ quả từ tình trạng tổn thương đồng thời chức năng gan và thận ở bệnh nhi [7]. Biến chứng SOS/VOD mức độ rất nặng gây tổn thương gan (AST 4.487 U/L, ALT 2.001 U/L) làm đình trệ quá trình glucuronid hóa morphine. Đồng thời, tình trạng AKI giai đoạn 3 vô niệu đã làm giảm hiệu quả đào thải các chất chuyển hóa qua nước tiểu.

3.2. Vai trò của CRRT và defibrotide trong điều trị SOS/VOD có AKI

AKI xuất hiện ở 21-84% bệnh nhi sau HSCT, trong đó nhóm cần CRRT có tiên lượng rất xấu [5]. Khi SOS/VOD tiến triển thành suy đa tạng có kèm tổn thương thận, tỷ lệ tử vong có thể lên đến trên 80% [2,6]. Việc điều trị nhóm người bệnh này đòi hỏi sự can thiệp trúng đích và thái độ tích cực nhất.

Thứ nhất, về liệu pháp defibrotide: đây là thuốc duy nhất được phê duyệt điều trị SOS/VOD nặng, có tác dụng chống huyết khối và

bảo vệ tế bào nội mô mạch máu gan. Nghiên cứu của Corbacioglu (2016) trên 710 người bệnh cho thấy, ở phân nhóm người bệnh SOS/VOD có suy đa tạng, tỷ lệ sống sót đến N+100 khi dùng defibrotide đạt khoảng 40%, trong khi tỷ lệ tử vong của SOS/VOD nặng có suy đa tạng được ghi nhận trên 80% [2]. Việc khởi động defibrotide sớm và kéo dài 8 ngày ở bệnh nhi này (người bệnh được ngưng sớm hơn hướng dẫn dùng ít nhất 21 ngày do điều kiện kinh tế) có thể đã góp phần hồi phục tình trạng tổn thương nội mô và hoại tử tế bào gan cấp tính [2].

Thứ hai, về CRRT: quá tải dịch là rào cản lớn nhất trong điều trị SOS/VOD. Trẻ em sau HSCT tại ICU nếu có mức quá tải dịch (FO) > 10% tại thời điểm bắt đầu CRRT sẽ có nguy cơ tử vong cao gấp 6,16 lần so với nhóm FO ≤ 10% [3,5]. Tỷ lệ tử vong của trẻ em HSCT cần lọc máu dao động ở mức rất cao, từ 52% đến 65% [3,5]. Tuy nhiên, theo nghiên cứu của Raina (2018), việc áp dụng phác đồ kiểm soát dịch chặt chẽ và khởi động CRRT sớm ở 6 bệnh nhân SOS/VOD có AKI và quá tải dịch kháng lợi tiểu có liên quan đến kết cục tốt, với 2/6 trường hợp tử vong [6]. Trong ca lâm sàng này, bệnh nhi vô niệu, việc áp dụng CRRT kịp thời kéo dài 11 ngày giúp kiểm soát quá tải dịch, tạo tiền đề cho thận hồi phục sau 7 ngày lọc máu.

3.3. Tầm quan trọng của điều trị đa mô thức phối hợp

Tổn thương cơ quan trong HSCT hiếm khi xảy ra đơn lẻ mà thường diễn tiến theo chuỗi, liên quan nhiều cơ quan. Tình trạng suy gan cấp ở bệnh nhi này do SOS/VOD dẫn đến thoát dịch mao mạch, gây cổ trướng lượng lớn (vòng bụng tăng từ 68 cm lên 85 cm). Cổ trướng căng to gây tăng áp lực ổ bụng, chèn ép tĩnh mạch chủ dưới làm giảm tưới máu thận, làm trầm trọng thêm tình trạng AKI, đồng thời đẩy cơ hoành lên cao gây xẹp phổi và suy hô hấp cấp [3].

Việc giải quyết tình trạng tổn thương đa cơ quan này không thể chỉ dựa vào một phương pháp đơn lẻ. Đối với ca lâm sàng được nhắc đến, sự sống còn có thể là nhờ sự phối hợp đồng bộ 3 kỹ thuật: (1) CRRT để rút nước ra khỏi mô kẽ, giảm phù nề tạng; (2) thông khí cơ học xâm nhập (14 ngày) với chiến lược bảo vệ phổi giúp đảo ngược tình trạng thiếu oxy do phù phổi và xẹp phổi; (3) dẫn lưu màng bụng liên tục (kéo dài 29 ngày) giúp giảm áp cơ học trực tiếp cho lồng ngực và thận. Kết quả nghiên cứu của Garcia Borrega (2022) cho thấy, tỷ lệ sống sót sau 1 năm ở bệnh nhân HSCT cần thở máy là 5,1% và lọc máu là 5,3% [4]. Việc đạt chimerism người cho 100% tại thời điểm N+60 và N+100 ở bệnh nhi trải qua cùng lúc cả thở máy, lọc máu, suy gan cấp và ngừng tuần hoàn hô hấp là một kết quả đáng khích lệ.

4. KẾT LUẬN

Báo cáo mô tả trường hợp bệnh nhi sau ghép tế bào gốc tạo máu lần hai, xuất hiện SOS/VOD, suy đa tạng và hai lần ngừng tuần hoàn hô hấp, sau đó tái lập tuần hoàn tự nhiên, cải thiện chức năng các cơ quan và đạt mọc mảnh ghép. Diễn tiến này gợi ý vai trò tiềm năng của hệ thống báo động cấp cứu nội viện, điều trị phối hợp đa chuyên khoa và các biện pháp hồi sức, hỗ trợ cơ quan chuyên sâu trong xử trí biến chứng nặng sau HSCT.

Tuy nhiên, đây là báo cáo một trường hợp lâm sàng, không có nhóm so sánh, do đó chưa thể xác định mức độ đóng góp độc lập của từng can thiệp đối với kết quả điều trị. Bên cạnh đó, một số cơ chế liên quan đến biến cố ngừng tuần hoàn vẫn mang tính giả thuyết và thời gian theo dõi chưa đủ để đánh giá toàn diện kết quả dài hạn.

TÀI LIỆU THAM KHẢO

1. Abu Fraiha Y, Shafat T, Codish S, et al.

Outcomes of in-hospital cardiac arrest managed with and without a specialized code team: a retrospective observational study. *PLoS One*. 2024;19(9):e0309376. doi:10.1371/journal.pone.0309376

2. Corbacioglu S, Carreras E, Mohty M, et al. Defibrotide for the treatment of hepatic veno-occlusive disease: final results from the international compassionate-use program. Biol *Blood Marrow Transplant*. 2016;22(10):1874-1882. doi:10.1016/j.bbmt.2016.07.001
3. Elbahlawan L, Bissler J, Morrison RR. Continuous renal replacement therapy: a review of use and application in pediatric hematopoietic stem cell transplant recipients. *Front Oncol*. 2021;11:632263. doi:10.3389/fonc.2021.632263
4. Garcia Borrega J, Heger JM, Koehler P, et al. Allogeneic stem cell transplant recipients admitted to the intensive care unit during the peri-transplant period have unfavorable outcomes—results of a retrospective analysis from a German university hospital. *Ann Hematol*. 2022;101(2):389-395. doi:10.1007/s00277-021-04698-3
5. James V, Angelo J, Elbahlawan L. Kidney injury in children after hematopoietic stem cell transplant. *Curr Oncol*. 2023;30(3):3329-3343. doi:10.3390/curroncol30030253
6. Raina R, Abusin GA, Vijayaraghavan P, et al. The role of continuous renal replacement therapy in the management of acute kidney injury associated with sinusoidal obstruction syndrome following hematopoietic cell transplantation. *Pediatr Transplant*. 2018;22(2):e13139. doi:10.1111/petr.13139
7. Soleimanpour H, Safari S, Shahsavari Nia K, Sanaie S, Alavian SM. Opioid drugs in patients with liver disease: a systematic review. *Hepat Mon*. 2016;16(4):e32636. doi:10.5812/hepatmon.32636
8. Warren ML, Schneider VV, Qing Y, et al. Short- and long-term outcomes of hematologic malignancy patients after cardiopulmonary resuscitation: experience of a large oncology center. *J Adv Pract Oncol*. 2021;12(7):705-714. doi:10.6004/jadpro.2021.12.7.4

ABSTRACT

SUCCESSFUL ADVANCED LIFE SUPPORT IN A PATIENT WITH RECURRENT CARDIOPULMONARY ARREST FOLLOWING A SECOND HEMATOPOIETIC STEM CELL TRANSPLANTATION: A CASE REPORT

Background: Cardiopulmonary arrest in patients with multiple organ failure following a second hematopoietic stem cell transplantation (HSCT) is an event associated with an extremely high mortality rate. Return of spontaneous circulation (ROSC) and neurological function preservation in this population are exceedingly rare.

Case presentation: A 9-year-old girl was diagnosed with refractory acute myeloid leukemia (AML). Following primary graft failure after the first HSCT from her father (5/10 HLA match), the patient underwent a second salvage HSCT from her mother (6/10 HLA match) on day +55 after the first HSCT. Post-transplantation, the patient fell into a critical condition due to very severe SOS/VOD (Sinusoidal Obstruction Syndrome/Veno-Occlusive Disease), leading to acute liver failure (AST > 4400 U/L), anuric

acute kidney injury (AKI), and acute pulmonary edema. Notably, on day +14, the patient suffered two consecutive episodes of cardiopulmonary arrest but was successfully resuscitated via cardiopulmonary resuscitation (CPR) thanks to the activation of the in-hospital emergency response system (Code Blue). The patient received intensive treatment with defibrotide (8 days), invasive mechanical ventilation (14 days), and continuous renal replacement therapy (CRRT) (11 days). Thanks to multidisciplinary collaboration, multiple organ failure improved markedly. Following intensive care treatment, the patient was conscious and responsive, with preserved organ function and good engraftment (100% donor chimerism on days +60 and +100).

Conclusion: This case report suggests a role for the Code Blue system and the timely application of advanced resuscitation techniques (defibrotide, CRRT, invasive mechanical ventilation).

Keywords: *cardiopulmonary arrest, cardiopulmonary resuscitation (CPR), hematopoietic stem cell transplantation (HSCT), continuous renal replacement therapy (CRRT), defibrotide.*