BÁO CÁO LOẠT CA BỆNH: HAI CẶP SONG SINH MẮC BỆNH MÔ BÀO LANGERHANS CÓ ĐỘT BIẾN *BRAF V600E*

Nguyễn Thị Hà[1]
Nguyễn Thị Mai Hương[2]
Nguyễn Ngọc Sáng[3]
Hoàng Thị Hồng Nhung[1]
Vũ Thị Bích Diệp[1]
Nguyễn Hoàng Nam[1]
Lưu Thị Nhàn[1]
Trần Thị Mạnh[1]

[1] *Bệnh viện Nhi Trung ương*
[2] *Bệnh viện Hồng Ngọc*
[3] *Trường Đại học Y Dược Hải Phòng*

Tác giả chịu trách nhiệm
Nguyễn Thị Hà
Bệnh viện Nhi Trung ương
Email: hanguyen84nhp@gmail.com

Ngày nhận bài: 07/08/2026
Ngày phản biện: 02/10/2026
Ngày đồng ý đăng: 28/10/2026

DOI: 10.52322/jocmbmh.155.0308

TÓM TẮT

Đặt vấn đề: Chúng tôi mô tả đặc điểm lâm sàng và kết quả điều trị của hai cặp song sinh mắc bệnh mô bào Langerhans (LCH) có đột biến *BRAF V600E*.

Báo cáo ca bệnh: Loạt ca gồm bốn bệnh nhi được chẩn đoán và điều trị LCH đa cơ quan tại Bệnh viện Nhi Trung ương từ tháng 11/2023 đến nay. Các bệnh nhân được đánh giá lâm sàng, xét nghiệm và đáp ứng điều trị theo phác đồ LCH IV; trường hợp nguy cơ cao được bổ sung vemurafenib. Tất cả bệnh nhân đều mang đột biến *BRAF V600E* (2–15%). Cặp song sinh thứ nhất thuộc nhóm nguy cơ thấp, đáp ứng tốt với hóa trị chuẩn và đạt trạng thái không còn bệnh hoạt động (NAD), tuy nhiên một trường hợp tái phát sau 18 tháng. Cặp song sinh thứ hai khởi phát sớm với biểu hiện nặng, đáp ứng kém ban đầu nhưng cải thiện rõ sau khi bổ sung vemurafenib, đạt NAD. Không ghi nhận tác dụng phụ nghiêm trọng.

Kết luận: Biểu hiện lâm sàng và đáp ứng điều trị ở bệnh nhân LCH có thể khác nhau dù cùng mang đột biến *BRAF V600E*. Xét nghiệm đột biến và đánh giá đáp ứng sớm có vai trò quan trọng trong tiên lượng và điều trị cá thể hóa.

Từ khóa: *Bệnh mô bào Langerhans, đột biến BRAF V600E*

1. ĐẶT VẤN ĐỀ

Bệnh mô bào Langerhans (LCH) là bệnh thường gặp nhất trong nhóm bệnh mô bào, với mô bệnh học đặc trưng là sự có mặt của các tế bào có đặc điểm tương tự như tế bào Langerhans có nguồn gốc từ tủy xương nằm cạnh các tế bào tạo máu, bao gồm tế bào T, đại thực bào và bạch cầu ái toan [1].

Lâm sàng đa dạng gặp từ trẻ nhỏ đến người trưởng thành, tuy nhiên hầu hết các trường hợp bệnh đều xảy ra ở trẻ nhỏ, có thể tự thoái lui, cũng có thể tiến triển nhanh chóng và dẫn tới tử vong hoặc tái diễn lặp đi lặp lại từng đợt. Bệnh có thể tổn thương đơn cơ quan như xương, da… hoặc đa cơ quan trong đó có cả cơ quan nguy cơ cao như huyết học, gan, lách [2].

Đột biến *BRAF V600E* được xác định trên 50% bệnh nhân LCH [3] và được cho là liên quan tới tổn thương đa cơ quan, kháng trị với hóa chất cũng như khả năng tái phát cao.

Các tổn thương đơn độc có thể tự khỏi, chỉ cần theo dõi. Hóa chất được chỉ định cho các trường hợp tổn thương đa cơ quan hoặc đơn cơ quan vị trí đặc biệt. Hiện nay, các thuốc đích

nhắm vào các đột biến sử dụng với các bệnh nhân kháng trị cho hiệu quả tốt [4].

Chúng tôi báo cáo các đặc điểm lâm sàng và kết quả điều trị của hai cặp song sinh có đột biến *BRAF V600E* tại Bệnh viện Nhi Trung ương.

2. BÁO CÁO CA BỆNH

Báo cáo mô tả loạt ca bệnh qua hai cặp song sinh mắc bệnh LCH có đột biến *BRAF V600E*. Bệnh nhân chẩn đoán LCH dựa vào tiêu chuẩn mô bệnh học với tế bào Langerhans đặc trưng và nhuộm hóa mô miễn dịch có CD1a và/hoặc CD207 dương tính. Xét nghiệm đột biến gen phát hiện biến thể con đường MAPK bằng kĩ thuật giải trình tự thế hệ mới. Tỉ lệ phần trăm đột biến là tỉ lệ alen đột biến được tính bằng số lượt đọc mang đột biến *BRAF V600E* trên tổng số lượt đọc tại vị trí đó. Chẩn đoán LCH tổn thương đa cơ quan (MS) khi có tổn thương từ hai cơ quan hệ thống trở lên. Tổn thương cơ quan nguy cơ (RO+) gồm tổn thương lách (lách to trên 2 cm dưới bờ sườn đường giữa đòn), tổn thương gan (gan to trên 3 cm dưới bờ sườn đường giữa đòn hoặc rối loạn chức năng gan gồm giảm protein máu < 55 g/L, giảm albumin máu < 25 g/L hoặc mô bệnh học có bằng chứng LCH hoạt động), tổn thương huyết học khi giảm ít nhất 2 dòng tế bào máu (hemoglobin < 100 g/L, trẻ nhỏ dưới 90 g/L không do các nguyên nhân khác như thiếu máu thiếu sắt, bạch cầu < 4 $\times 10^9$/L, tiểu cầu < 100 $\times 10^9$/L).

Bốn bệnh nhi (hai cặp song sinh) của chúng tôi đều được chẩn đoán LCH tổn thương đa cơ quan, trong đó có một cặp có tổn thương cơ quan nguy cơ (MS-RO+). Chúng tôi sử dụng phác đồ LCH IV tầng 1 với vinblastine (VBL) và prednisolone (PRED) và đánh giá hiệu quả điều trị tại các thời điểm 6 tuần tấn công đợt 1, 12 tuần tấn công đợt 2, khi kết thúc duy trì. Đánh giá đáp ứng hoàn toàn (Non-active disease - NAD) khi không còn tổn thương; tốt hơn (Active disease - AD better) khi không có tổn thương mới, tổn thương cũ giảm kích thước nhưng chưa hết tổn thương; đáp ứng trung bình khi không có tổn thương mới, tổn thương cũ không thay đổi kích thước; đáp ứng xấu hơn khi có tổn thương mới hoặc tổn thương cũ tăng kích thước [4].

2.1. Cặp song sinh 1

Chị gái 24 tháng tuổi vào viện ngày 11/10/2023 vì có khối sau tai trái 3 tháng, không sốt. Khám lúc vào: bệnh nhi da niêm mạc nhợt nhẹ, có sẩn da đầu, không đái nhiều, gan lách không to. Xét nghiệm công thức máu: Bạch cầu 7,7 G/L, trung tính 34,7%, lympho 51,8%, mono 5%, hemoglobin (Hb) 98 g/L, tiểu cầu 399 G/L, chức năng gan thận bình thường, CRP 6,36. Chụp X-quang sọ có tiêu xương chẩm trái. Cắt lớp vi tính (CLVT) sọ não có tiêu xương sọ nhiều vị trí: thái dương phải 19 × 18 mm, chẩm trái 15 × 13 mm, tai xương chũm phải 9 × 8 mm, tai xương chũm trái 16 × 11 mm. Chụp X-quang xương dài toàn thân và cột sống không có tiêu xương. Bệnh nhi được sinh thiết xương chẩm với mô bệnh học điển hình LCH: tế bào có nhân hình tròn hoặc hình bầu dục, hình hạt đậu, chất nhiễm sắc thô, màng nhân không đều, gấp khúc tạo hình ảnh nhân khía, bào tương ái toan, ranh giới tế bào không rõ xen kẽ rải rác tế bào khổng lồ trên nền viêm giàu bạch cầu ái toan. Nhuộm hóa mô miễn dịch CD1a (+), CD207 (+). Xét nghiệm giải trình tự gen thế hệ mới trên mẫu mô phát hiện *BRAF V600E* 15%. Chẩn đoán xác định: LCH tổn thương đa cơ quan không có cơ quan nguy cơ (MS-RO-). Bệnh nhi được điều trị phác đồ LCH IV tầng 1 trong 6 tuần tấn công đầu với VBL 1 tuần/1 lần, liều 6 mg/m^2 và PRED 40 mg/m^2/ngày trong 4 tuần đầu, giảm liều trong hai tuần cuối. Đánh giá sau 6 tuần tấn công, bệnh nhi hết sẩn da đầu, không đau xương, không có

tổn thương mới đạt AD better và tiếp tục điều trị 6 tuần tấn công tiếp theo với VBL như 6 tuần đầu, PRED 40 mg/m^2/ngày, tuần uống 3 ngày. Đánh giá sau 12 tuần tấn công, bệnh nhi không có sẩn da, CLVT không có tổn thương tiêu xương mới, các tổn thương tiêu xương cũ giảm kích thước. Bệnh nhi đạt được AD better và chuyển sang điều trị duy trì. Kết thúc duy trì, bệnh nhi không có sẩn da, gan lách không to, không đái nhiều, CLVT không còn tổn thương xương đạt trạng thái NAD.



Hình 1. Tổn thương tiêu xương thái dương, tai xương chũm, xương chẩm

Em gái vào viện lần đầu ngày 2/11/2023 lúc 25 tháng tuổi với lí do sưng vùng mắt trái 3-4 tháng, không sốt, không đái nhiều. Khám lúc vào da xanh, niêm mạc nhợt nhẹ, có sẩn vùng da đầu, không vàng da, gan lách không to. Xét nghiệm công thức máu bạch cầu 9,92 G/L, trung tính 29%, lympho 60%, mono 8,5%, Hb 97 g/L, tiểu cầu 352 G/L. Chức năng gan thận, đông máu cơ bản bình thường. CLVT có tiêu xương hàm trên bên trái, thành trước, thông với xoang hàm ổ mắt, kích thước ổ tiêu xương 14 × 20 × 17 mm kèm tạo khối phần mềm, ổ tiêu xương chẩm kích thước 7,5 mm. Chụp X-quang xương dài và cột sống bình thường. Chúng tôi tiến hành sinh thiết xương hàm trên, kết quả mô bệnh học điển hình LCH, hóa mô miễn dịch có CD1a (+), CD207 (+), xét nghiệm giải trình tự gen mẫu mô có *BRAF V600E* (+) 14%. Bệnh nhi được chẩn đoán LCH có MS-RO- và điều trị phác đồ hóa chất LCH IV tầng 1. Đánh giá sau 6 tuần tấn công đầu, bệnh nhi hết sẩn da đầu, CLVT có ổ tiêu xương giảm kích thước, không có tổn thương mới đạt AD better, được chuyển sang 6 tuần tấn công tiếp theo. Đánh giá khi kết thúc đợt tấn công 2, bệnh nhi không có sẩn da, không còn tổn thương tiêu xương đạt NAD, chuyển sang điều trị duy trì. Đánh giá khi kết thúc duy trì, bệnh nhi đạt NAD. Tác dụng phụ trong quá trình điều trị là ỉa lỏng 2-3 lần trong ngày đầu tiên tiêm hóa chất trong 6 tuần đầu tiên, hết trong 6 tuần tấn công thứ 2. Sau 18 tháng ổn định hiện tái phát với tổn thương xương hàm trên bên phải và được chuyển phác đồ LCH IV tầng 2.

2.2. Cặp song sinh 2

Hai bệnh nhi nhập viện cùng ngày 23/10/2025 lúc 7 tháng tuổi với triệu chứng tương tự nhau, các sẩn da vùng bụng, bẹn từ sau khi sinh, 2 tuần trước khi vào viện các nốt sẩn nhiều hơn, không sốt, không đái nhiều. Khám lúc vào viện da xanh, niêm mạc nhợt, gan lách 3-4 cm dưới bờ sườn. Chị gái xét nghiệm công thức máu có bạch cầu 1,19 G/L, trung tính 30,3%, lympho 56,3%, mono 12,6%, Hb 40 g/L, tiểu cầu 3 G/L, tủy đồ bình thường không có tế bào ác tính, chức năng thận và men gan bình thường, protein toàn phần 38,7 g/L, albumin

20,6 g/L, bilirubin toàn phần tăng nhẹ 22,9 µmol/L, bilirubin trực tiếp 10,2 µmol/L, thời gian prothrombin 43%, fibrinogen 1,14 g/L. Em gái có xét nghiệm công thức máu bạch cầu 8,45 G/L, trung tính 24,6%, lympho 55,2%, mono 19,1%, Hb 56 g/L, tiểu cầu 111 G/L, tủy đồ bình thường, chức năng thận, men gan, bilirubin bình thường, protein toàn phần máu 50,9 g/L, albumin 30 g/L, đông máu cơ bản bình thường. Hai chị em đều có X-quang xương dài toàn thân, CLVT sọ não, hàm mặt, cột sống không có tiêu xương. CLVT ổ bụng có lách to, không có tổn thương đường mật. Sinh thiết da mô bệnh học điển hình LCH với CD1a (+), CD207 (+), S100 (+). Xét nghiệm giải trình tự gen mẫu mô với *BRAF V600E* (+) lần lượt là 4% và 2%. Chẩn đoán: LCH MS-RO+. Hai bệnh nhi được truyền máu, điều trị hóa chất. Đánh giá sau 3 tuần điều trị, gan lách không nhỏ lại, hai bệnh nhi được thêm thuốc ức chế đột biến *BRAF V600E* nằm ngoài phác đồ LCH IV vemurafenib uống với liều 20 mg/kg/ngày. Tại thời điểm 6 tuần, hai bệnh nhi hết sẩn da, gan lách nhỏ lại đạt AD better tiếp tục điều trị 6 tuần tấn công tiếp theo. Sau 12 tuần, hai bệnh nhi đều không có sẩn da, không phải truyền máu, xét nghiệm công thức máu bình thường, gan không to, lách 2 cm dưới bờ sườn đạt AD better chuyển sang điều trị duy trì. Hiện tại sau 3 tháng điều trị duy trì cả hai đều đạt NAD, đang tiếp tục điều trị tới hết phác đồ. Trong quá trình điều trị hai bệnh nhi không có nôn, sốt, rụng tóc, không táo bón, ỉa chảy, không có giảm bạch cầu hạt do hóa chất, không có suy thượng thận do corticoid, không có ban da.

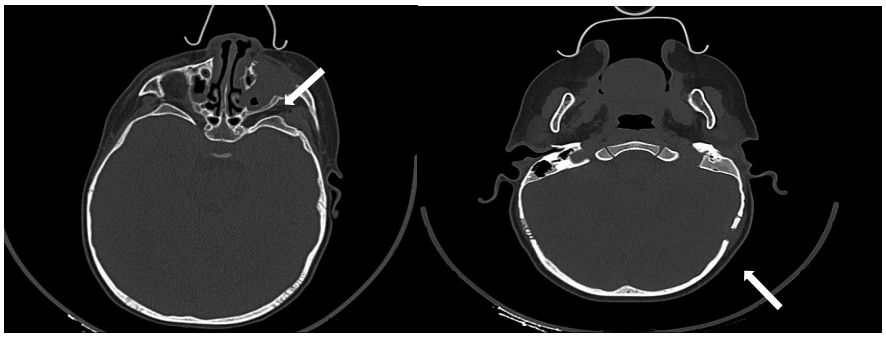

Hình 2. Tổn thương xương hàm trên và xương chẩm

3. BÀN LUẬN

BRAF là một gen mã hóa cho protein BRAF, một protein kinase serine/threonine, cùng với các đồng đẳng ARAF và CRAF, thuộc về con đường truyền tín hiệu MAPK. Con đường này chi phối nhiều quá trình ảnh hưởng đến sự tăng trưởng, sinh sản, biệt hóa và sự sống còn của tế bào [5]. Đột biến *BRAF V600E* là dạng thường gặp nhất trong LCH, là đột biến thay thế một thymine (T) bằng một adenine (A) ở exon 15 (vị trí 1799) của gen *BRAF*. Sự thay thế bazơ đơn này dẫn đến việc thay thế axit amin valine (V) ở vị trí 600 bằng một glutamate (E), gây ra sự hoạt hóa cấu trúc của protein BRAF, hậu quả là hoạt hóa cấu trúc của các thành phần hạ lưu MEK và ERK1/2 [6]. Trong báo cáo này LCH xuất hiện ở cả hai cặp song sinh và cả bốn bệnh nhân đều mang đột biến *BRAF V600E* với tỉ lệ từ 2–15%. Sự hiện diện của cùng một đột biến ở các cặp song sinh phù hợp với giả thuyết cơ chế bệnh sinh về nguồn gốc tế bào LCH; các biến cố di truyền có thể đã xảy ra ở giai đoạn tiền sinh, thậm chí ở mức tế bào gốc tạo máu trong mô hình "Tiền thân tế bào đuôi gai tủy bị nhầm lẫn". Mô hình cho rằng các tế bào LCH phát sinh từ các tế bào

tiền thân dòng tủy bất thường biệt hóa thành các tế bào LCH CD1a+CD207+ sau đó di chuyển vào các vị trí LCH [6].

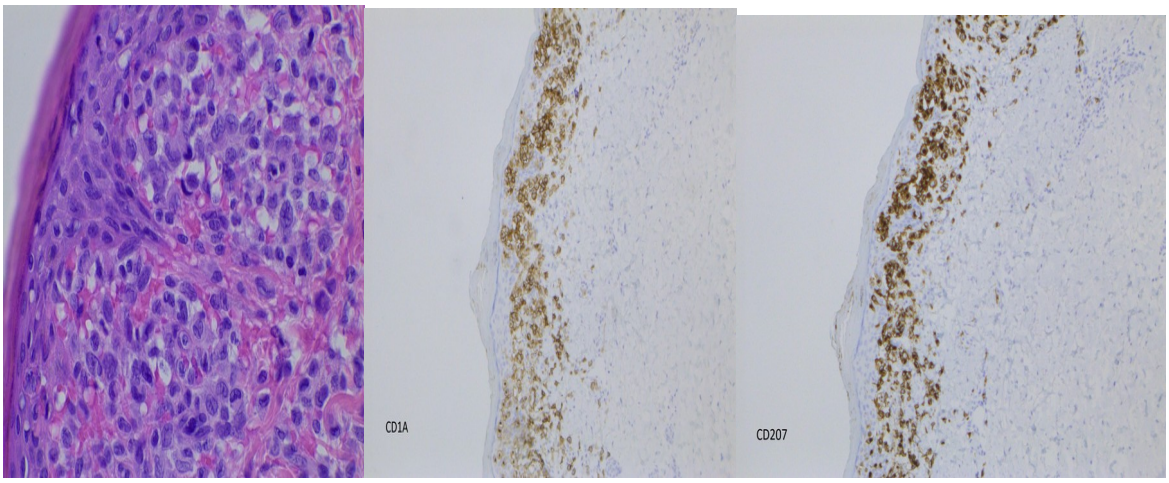

Hình 3. Hình ảnh mô bệnh học sinh thiết da và nhuộm CD1a, CD207

Mặc dù cùng mang đột biến *BRAF V600E*, hai cặp song sinh trong nghiên cứu lại có biểu hiện lâm sàng rất khác nhau. Cặp song sinh thứ nhất biểu hiện tổn thương đa cơ quan nguy cơ thấp, với tổn thương chủ yếu ở xương và da, không ảnh hưởng đến các cơ quan nguy cơ. Ngược lại, cặp song sinh thứ hai có biểu hiện nặng ngay từ giai đoạn nhũ nhi với giảm các dòng tế bào máu, gan lách to, giảm protein máu và rối loạn đông máu. Sự khác biệt này gợi ý rằng đột biến *BRAF V600E* đơn thuần không đủ để giải thích toàn bộ phổ bệnh, mà còn phụ thuộc vào nhiều yếu tố khác như thời điểm xuất hiện đột biến trong quá trình biệt hóa tế bào, loại tế bào bị ảnh hưởng (tế bào tiền thân dòng tủy so với tế bào đuôi gai biệt hóa), cũng như các yếu tố miễn dịch và vi môi trường. Nhiều nghiên cứu trước đây cho thấy đột biến *BRAF V600E* không chỉ được phát hiện trong các quần thể tủy đã có khả năng biệt hóa thành tế bào Langerhans CD1a (+) CD207 (+) mà còn trong các tế bào đơn nhân CD16 (+), tế bào đuôi gai huyết tương CD123 (+), tế bào T và tế bào B. Đột biến cũng được phát hiện trong các tế bào gốc và tiền thân tạo máu [7,8]. Ngoài ra, có thể xác định được mối tương quan mạnh giữa giai đoạn biệt hóa của tế bào mang đột biến và mức độ nghiêm trọng của bệnh, bệnh có nguy cơ cao hơn nếu có liên quan đến sự hiện diện của đột biến trong các tế bào gốc và tiền thân tạo máu.

Về mặt điều trị, phác đồ chuẩn LCH IV tầng 1 với VBL và PRED vẫn cho thấy hiệu quả tốt ở nhóm bệnh nhân không tổn thương cơ quan nguy cơ. Trong nghiên cứu của chúng tôi, cả hai bệnh nhân thuộc cặp song sinh thứ nhất đều đáp ứng sau giai đoạn tấn công (chị gái đạt AD better, em gái đạt NAD) và đạt NAD sau điều trị duy trì. Tuy nhiên, một bệnh nhân đã tái phát sau 18 tháng với tổn thương xương mới và cần chuyển sang phác đồ LCH IV tầng 2. Điều này phản ánh đặc điểm quan trọng của LCH là bệnh có xu hướng tái phát, ngay cả ở những trường hợp ban đầu đáp ứng tốt. Sự hiện diện của đột biến *BRAF V600E* được cho là có liên quan đến nguy cơ tái phát cao hơn, đặc biệt khi đột biến này tồn tại ở các tế bào tiền thân máu ngoại vi. Do đó, việc theo dõi lâu dài và chặt chẽ là cần thiết, đồng thời đặt ra câu hỏi về vai trò của các

chiến lược điều trị duy trì kéo dài hoặc điều trị nhắm trúng đích sớm hơn ở nhóm bệnh nhân có nguy cơ cao.

Ở nhóm tổn thương đa cơ quan nguy cơ, hai bệnh nhân trong cặp song sinh thứ hai có đáp ứng kém với hóa trị chuẩn trong giai đoạn đầu, thể hiện qua tình trạng gan lách không cải thiện sau 3 tuần điều trị. Đây là một yếu tố tiên lượng xấu đã được chứng minh trong nhiều nghiên cứu, trong đó đáp ứng sớm sau 6 tuần điều trị là một chỉ số quan trọng để dự đoán kết quả lâu dài. Việc bổ sung vemurafenib – một thuốc ức chế chọn lọc BRAF – có thể đã góp phần mang lại hiệu quả rõ rệt, với cải thiện nhanh chóng về lâm sàng và xét nghiệm huyết học, giúp bệnh nhân đạt đáp ứng tốt và tiến tới NAD. Kết quả này phù hợp với xu hướng hiện nay trong điều trị LCH, khi các liệu pháp nhắm trúng đích ngày càng được sử dụng rộng rãi, đặc biệt trong các trường hợp kháng trị hoặc có nguy cơ cao [9].

Mặc dù hai bệnh nhân của chúng tôi sử dụng vemurafenib cho kết quả tốt và chưa ghi nhận tác dụng phụ trong thời gian theo dõi, tuy nhiên việc sử dụng thuốc trong LCH vẫn còn nhiều vấn đề cần được làm rõ. Các nghiên cứu trước đây cho thấy mặc dù thuốc có hiệu quả cao trong việc kiểm soát bệnh, nhưng nguy cơ tái phát sau khi ngừng thuốc vẫn còn đáng kể. Ngoài ra, các tác dụng phụ lâu dài của thuốc, đặc biệt ở trẻ nhỏ, vẫn chưa được đánh giá đầy đủ [9].

Từ góc độ thực hành lâm sàng, báo cáo này nhấn mạnh một số điểm quan trọng. Thứ nhất, thời gian từ lúc có triệu chứng đến lúc chẩn đoán bệnh của cả bốn bệnh nhân rất dài, có thể do tổn thương da và xương dễ bị nhầm lẫn với các bệnh khác, vì vậy cần nghĩ đến LCH trong các trường hợp trẻ nhỏ có tổn thương da kéo dài hoặc tổn thương xương không điển hình, đặc biệt khi có biểu hiện đa cơ quan. Thứ hai, xét nghiệm đột biến *BRAF V600E* nên được thực hiện thường quy vì có giá trị trong chẩn đoán, tiên lượng và định hướng điều trị. Thứ ba, đánh giá đáp ứng sớm trong quá trình điều trị là yếu tố then chốt để điều chỉnh chiến lược điều trị, đặc biệt ở nhóm nguy cơ cao.

Báo cáo có hạn chế là số ca ít (bốn bệnh nhi), thực hiện tại một bệnh viện và thời gian theo dõi cặp song sinh thứ hai còn ngắn. Đột biến *BRAF V600E* chỉ được xác định trên mẫu mô sinh thiết, nên chưa đủ cơ sở để kết luận về nguồn gốc chung của đột biến trong mỗi cặp song sinh.

4. KẾT LUẬN

Tóm lại, chúng tôi báo cáo hai cặp song sinh mắc LCH đa cơ quan với biểu hiện lâm sàng khác nhau nhưng cùng mang đột biến *BRAF V600E*. Phác đồ LCH IV hiệu quả ở nhóm tổn thương đa cơ quan không có cơ quan nguy cơ trong cặp song sinh thứ 1, trong khi liệu pháp nhắm trúng đích với vemurafenib có thể có vai trò quan trọng ở nhóm nguy cơ cao hoặc đáp ứng kém với phác đồ ở cặp song sinh thứ 2. Trường hợp tái phát ghi nhận trong nghiên cứu cũng phù hợp với tính chất mạn tính và nguy cơ tái phát của bệnh, đòi hỏi theo dõi lâu dài và cách tiếp cận điều trị cá thể hóa.

TÀI LIỆU THAM KHẢO

1. Shea CR, Van Scott EJ. Langerhans cell histiocytosis. *Medscape*. Updated May 12, 2025. Accessed November 15, 2026. https://emedicine.medscape.com/article/1100579-overview
2. Raciborska A, Bilska K, Węcławek-Tompol J, et al. Clinical characteristics and outcome of pediatric patients diagnosed with Langerhans cell histiocytosis in pediatric hematology and oncology centers in Poland.

BMC Cancer. 2020;20(1):874. doi:10.1186/s12885-020-07366-3

3. Badalian-Very G, Vergilio JA, Degar BA, et al. Recurrent *BRAF* mutations in Langerhans cell histiocytosis. Blood. 2010;116(11):1919-1923. doi:10.1182/blood-2010-04-279083
4. National Cancer Institute. Langerhans cell histiocytosis treatment (PDQ®)–health professional version. Updated January 6, 2025. Accessed November 15, 2026. https://www.cancer.gov/types/langerhans/hp/langerhans-treatment-pdq
5. Lavoie H, Therrien M. Regulation of RAF protein kinases in ERK signalling. *Nat Rev Mol Cell Biol*. 2015;16(5):281-298. doi:10.1038/nrm3979
6. Sconocchia T, Foßelteder J, Sconocchia G, Reinisch A. Langerhans cell histiocytosis: current advances in molecular pathogenesis. *Front Immunol.* 2023;14:1275085. doi:10.3389/fimmu.2023.1275085
7. *Milne P, Bigley V, Bacon CM, et al. Hematopoietic origin of Langerhans cell histiocytosis and Erdheim-Chester disease in adults. Blood. 2017;130(2):167-175. doi:10.1182/blood-2016-12-757823*
8. Durham BH, Roos-Weil D, Baillou C, et al. Functional evidence for derivation of systemic histiocytic neoplasms from hematopoietic stem/progenitor cells. *Blood*. 2017;130(2):176-180. doi:10.1182/blood-2016-12-757377
9. Heisig A, Sörensen J, Zimmermann SY, et al. Vemurafenib in Langerhans cell histiocytosis: report of a pediatric patient and review of the literature. *Oncotarget*. 2018;9(31):22236-22240. doi:10.18632/oncotarget.25277

ABSTRACT

CASE SERIES OF TWO TWIN PAIRS WITH BRAF V600E-MUTATED LANGERHANS CELL HISTIOCYTOSIS

Background: We describe the clinical features and treatment outcomes of two pairs of twins with Langerhans cell histiocytosis (LCH) harboring the *BRAF V600E* mutation.

Case presentation: This case series included four pediatric patients diagnosed with multisystem Langerhans cell histiocytosis (MS-LCH) and treated at the Vietnam National Children's Hospital from November 2023 to the present. Clinical characteristics, laboratory findings, and treatment responses were evaluated. All patients received the LCH IV protocol, with vemurafenib added in high-risk cases. All patients carried the *BRAF V600E* mutation (2–15%). The first twin pair had low-risk disease, responded well to standard chemotherapy, and achieved non-active disease; however, one patient relapsed after 18 months. The second twin pair presented with early-onset, high-risk disease, showed poor initial response, but improved markedly after vemurafenib, achieving non-active disease. No serious adverse events were observed.

Conclusion: Clinical presentation and treatment response in LCH may vary despite the same *BRAF V600E* mutation. Molecular testing and early response assessment play an important role in prognosis and individualized treatment.

Keywords: *Langerhans cell histiocytosis, BRAF V600E mutation*