BẠCH CẦU CẤP DÒNG TỦY ĐỒNG BIỂU HIỆN ĐỘT BIẾN *NPM1/FLT3-ITD* CÓ KIỂU HÌNH GIỐNG TIỀN TỦY BÀO: BÁO CÁO CA BỆNH VÀ TỔNG QUAN Y VĂN

Lê Sĩ Phú[1]
Hồ Ngọc Thiên Trí[2]
Ngô Ngọc Ngân Linh[2]
Phù Chí Dũng[2]
Phan Thị Xinh[1,2]

[1] *Đại học Y Dược Thành phố Hồ Chí Minh*

[2] *Bệnh viện Truyền máu Huyết học*

Tác giả chịu trách nhiệm
Lê Sĩ Phú
Đại học Y Dược Thành phố Hồ Chí Minh
Email: lsp0707099@gmail.com

Ngày nhận bài: 14/08/2026
Ngày phản biện: 17/09/2026
Ngày đồng ý đăng: 28/10/2026

DOI: 10.52322/jocmbmh.155.0305

TÓM TẮT

Đặt vấn đề: HLA-DR âm tính và CD34 âm tính thường được xem là đặc trưng của bạch cầu cấp dòng tiền tủy bào (acute promyelocytic leukemia – APL). Tuy nhiên, một số trường hợp bạch cầu cấp dòng tủy (acute myeloid leukemia – AML) mang đột biến *NPM1* có thể biểu hiện dấu ấn giống APL nhưng không mang tổ hợp gen *PML::RARA*, được gọi là AML có kiểu hình giống tiền tủy bào (APL-like phenotype), có các đặc điểm lâm sàng và phân tử đặc trưng.

Báo cáo ca bệnh: Người bệnh nữ, 40 tuổi, nhập viện vì chảy máu chân răng, biểu hiện tăng bạch cầu cấp cứu kèm đông máu nội mạch lan tỏa. Hình thái tế bào non có nhiều thể Auer, tế bào Faggot, nhuộm myeloperoxidase (MPO) dương tính mạnh và kiểu hình CD34 âm tính, HLA-DR âm tính gợi ý mạnh chẩn đoán APL. Người bệnh được khởi trị bằng all-trans retinoic acid (ATRA) trong khi chờ xét nghiệm chuyên sâu. Lai tại chỗ phát huỳnh quang với probe *t(15;17)(q24;q21)* và phản ứng chuỗi trùng hợp phiên mã ngược (Reverse Transcription Polymerase Chain Reaction – RT-PCR) tổ hợp gen *PML::RARA* đều âm tính đã loại trừ chẩn đoán APL; giải trình tự gen Sanger ghi nhận đột biến *NPM1* và *FLT3-ITD*. Người bệnh được điều trị phác đồ 7+3 (không phối hợp thuốc ức chế FLT3, từ chối ghép tế bào gốc), đạt lui bệnh hoàn toàn và duy trì qua 3 đợt tăng cường; tuy nhiên bệnh tái phát sau 12 tháng và người bệnh tử vong do nhiễm khuẩn nặng.

Kết luận: AML có APL-like phenotype với CD34 âm tính, HLA-DR âm tính có đặc điểm lâm sàng và sinh học phân tử đặc trưng và dễ nhầm với APL. Cần nhận diện sớm và thực hiện xét nghiệm di truyền phân tử kịp thời; tuy nhiên giá trị tiên lượng cần được làm rõ.

Từ khóa: *bạch cầu cấp dòng tủy; kiểu hình giống tiền tủy bào; HLA-DR âm tính; NPM1; FLT3-ITD; đông máu nội mạch lan tỏa.*

1. ĐẶT VẤN ĐỀ

Bạch cầu cấp dòng tiền tủy bào (acute promyelocytic leukemia – APL) là một cấp cứu huyết học với nguy cơ đông máu nội mạch lan tỏa (disseminated intravascular coagulation – DIC) cao [1,2]. Do tính khẩn cấp, chẩn đoán sơ bộ thường dựa vào hình thái tế bào và xét nghiệm tế bào dòng chảy (flow cytometry – FCM) trước khi có kết quả di truyền học phân tử, trong đó dấu ấn HLA-DR âm tính hỗ trợ chẩn đoán [1-3].

Tuy nhiên, HLA-DR âm tính không đặc hiệu cho APL. Bạch cầu cấp dòng tủy (acute myeloid leukemia – AML) mang dấu ấn HLA-DR âm tính và không có tổ hợp gen *PML::RARA* thường có kiểu hình giống tiền tủy bào (APL-like phenotype), thường đi kèm với các đặc điểm: tăng nguy cơ DIC, biểu hiện đột biến *NPM1* và *FLT3-ITD*, nhiễm sắc thể đồ bình thường [3-5]. Khoảng một nửa trường hợp AML đột biến *NPM1* biểu hiện dấu ấn HLA-DR âm tính, cho thấy mối tương quan giữa APL-like phenotype và đột biến *NPM1*/*FLT3-ITD* [3,5]. Hiện nay, AML có APL-like phenotype chưa được công nhận như một thể bệnh riêng trong các phân loại, tuy nhiên việc nhận diện kiểu hình này cần thiết trong trường hợp nghi ngờ APL. Đồng thời cần làm rõ hơn các đặc điểm sinh học và tiên lượng của thể AML này [4-6].

Mục tiêu của báo cáo là mô tả một trường hợp AML có APL-like phenotype (CD34 âm tính, HLA-DR âm tính) đồng biểu hiện đột biến *NPM1* và *FLT3-ITD* kèm biểu hiện DIC, kết hợp tổng quan y văn nhằm làm rõ đặc điểm sinh học và ý nghĩa tiên lượng của kiểu hình miễn dịch này. Báo cáo ca bệnh này được trình bày tuân thủ theo hướng dẫn chuẩn quốc tế CARE.

2. BÁO CÁO CA BỆNH

2.1. Thông tin chung

Người bệnh (NB) nữ, 40 tuổi, nhập viện vì chảy máu chân răng. Tại bệnh viện địa phương, xét nghiệm ghi nhận huyết đồ bất thường nên được chuyển tuyến để tiếp tục chẩn đoán và điều trị. Tiền sử cá nhân và gia đình chưa ghi nhận bệnh lý nội ngoại khoa.

2.2. Đặc điểm lâm sàng

NB nhập viện với tình trạng sốt nhẹ 38 °C. Khám lâm sàng da niêm nhạt, chảy máu chân răng rỉ rả, chấm xuất huyết và mảng bầm da rải rác 2 chân, gan lách không sờ chạm, không sờ thấy hạch ngoại biên, không dấu thần kinh khu trú.

2.3. Diễn biến và cận lâm sàng theo thời gian

Huyết đồ lúc nhập viện: Ghi nhận tăng bạch cầu cấp cứu (tổng bạch cầu 177,8 $\times 10^9$/L, trong đó bạch cầu đa nhân trung tính 60,4 $\times 10^9$/L, lympho 19,59 $\times 10^9$/L, mono 89,16 $\times 10^9$/L); thiếu máu mức độ trung bình (hemoglobin 8,4 g/dL); tiểu cầu giảm 28 $\times 10^9$/L.

Đông cầm máu và thang điểm DIC: PT 22,0 giây (PT chứng 12,9 giây), INR 1,76; APTT 34,2 giây (APTT chứng 32,0 giây); fibrinogen 0,64 g/L; D-dimer tăng cao hơn 20 µg/mL. Tổng điểm DIC theo thang điểm của Hiệp hội Quốc tế về Huyết khối và Cầm máu (International Society on Thrombosis and Haemostasis – ISTH) đạt 8 điểm, thỏa DIC rõ rệt (overt DIC).

Phết máu ngoại biên và nhuộm myeloperoxidase (MPO): tỷ lệ tế bào non ở máu ngoại biên 80%, nhiều tế bào non chứa thể Auer, hình ảnh tế bào Faggot, nhân tách đôi rõ; phản ứng MPO dương tính mạnh (Hình 1). Do hình thái gợi ý mạnh APL kèm DIC, NB được khởi trị cấp cứu bằng all-trans retinoic acid (ATRA) phối hợp dexamethasone nhằm dự phòng hội chứng biệt hóa.

Tủy đồ: giàu tế bào, giảm sinh ba dòng tế bào tủy bình thường. Tỷ lệ tế bào non khoảng

80% mật độ tế bào, kích thước 14 – 18 µm, chất nhiễm sắc mịn, tỷ lệ nhân/nguyên sinh chất khoảng 8/1, nguyên sinh chất kiềm trung bình có chứa hạt, nhuộm MPO dương tính mạnh. Kết luận: bạch cầu cấp hướng dòng tủy, chưa loại trừ type M3.

FCM: HLA-DR$^-$, CD34$^-$, CD117$^+$, CD13$^+$, CD33$^+$, MPO$^+$, CD38$^+$, CD56$^+$, CD11b$^-$, CD64$^-$, CD14$^-$, CD7$^-$, CD19$^-$, CD4$^-$, CD3$^-$. Không ghi nhận kiểu hình miễn dịch liên quan bạch cầu (Leukemia-Associated Immunophenotypes – LAIPs) (Hình 2).

Di truyền sinh học phân tử: Nhiễm sắc thể đồ bình thường với 46,XX. Lai tại chỗ phát huỳnh quang (Fluorescence In Situ Hybridization – FISH) không ghi nhận sự chuyển vị giữa nhiễm sắc thể 15 và 17. Xét nghiệm phản ứng chuỗi trùng hợp phiên mã ngược (Reverse Transcription Polymerase Chain Reaction – RT-PCR) các tổ hợp gen *MLL::AF9*, *AML1::ETO*, *CBFB::MYH11* và *PML::RARA* đều âm tính. Giải trình tự gen bằng phương pháp Sanger ghi nhận không có đột biến *CEBPA* và xuất hiện đột biến *NPM1* và *FLT3-ITD*. NB không được thực hiện giải trình tự gen thế hệ mới (Next generation sequencing – NGS).

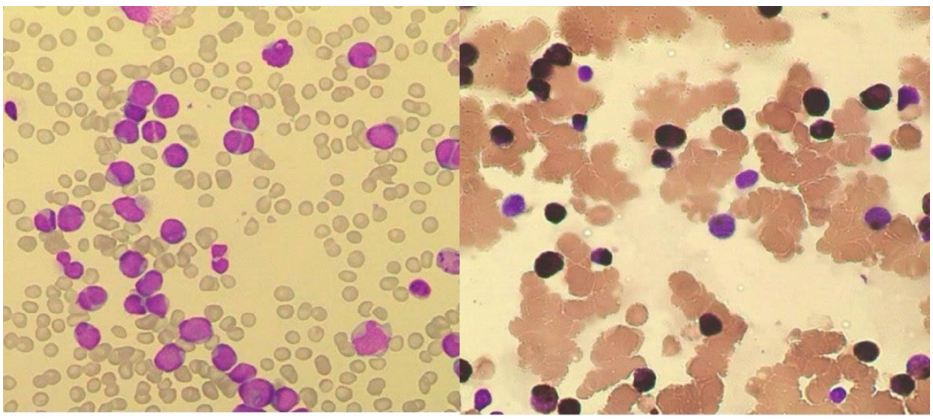

Hình 1. Tế bào non có hình thái giống tiền tủy bào trên phết máu ngoại biên (hiện diện thể Auer, tế bào Faggot và nhuộm MPO dương tính mạnh)

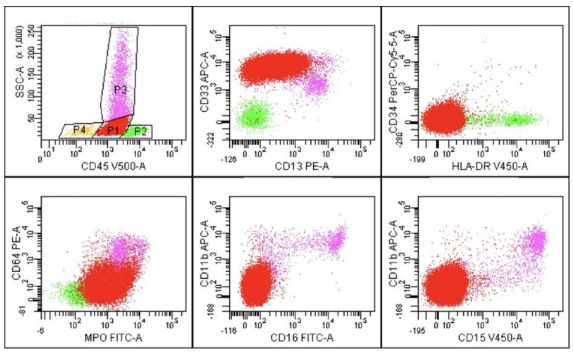

Hình 2. Kiểu hình dấu ấn miễn dịch với HLA-DR âm tính và CD34 âm tính gợi ý APL

2.4. Chẩn đoán

Các biểu hiện lâm sàng và cận lâm sàng được tổng kết trong Bảng 1. Trước hình thái và kiểu hình miễn dịch gợi ý APL kèm DIC rõ rệt, NB được điều trị cấp cứu theo hướng APL trong khi chờ kết quả di truyền học phân tử. Khó khăn trong chẩn đoán là kết quả FISH *t(15;17)* âm tính sau 4 ngày nhưng chưa loại trừ chuyển vị ít gặp. Khoảng một tuần sau, RT-PCR *PML::RARA* âm tính đã xác nhận loại trừ APL. Kết hợp hình thái, dấu ấn miễn dịch, nhiễm sắc thể đồ bình thường và phổ đột biến *NPM1*/*FLT3-ITD*, thể bệnh được xác định là AML có APL-like phenotype. Theo phân tầng nguy cơ European LeukemiaNet (ELN) 2022, ca bệnh thuộc nhóm nguy cơ trung gian (*NPM1* và *FLT3-ITD* dương tính) [7].

2.5. Điều trị và kết quả

NB được điều trị đặc hiệu theo phác đồ tấn công 7+3 với daunorubicin và cytarabine, được tư vấn phối hợp thuốc ức chế FLT3 kèm ghép tế bào gốc tạo máu nhưng từ chối vì lý do kinh tế. NB tuân thủ phác đồ, đạt lui bệnh hoàn toàn sau giai đoạn tấn công và duy trì lui bệnh qua 3 đợt hóa trị tăng cường. Tuy nhiên sau 12 tháng, NB được xác định tái phát do tình trạng bạch cầu tăng cao. Hình thái tế bào ghi nhận khi tái phát tương tự với thời điểm chẩn đoán (Hình 3). NB lựa chọn điều trị nhẹ nhàng và từ chối thực hiện các xét nghiệm chuyên sâu, và tử vong không lâu sau đó do nhiễm khuẩn nặng.

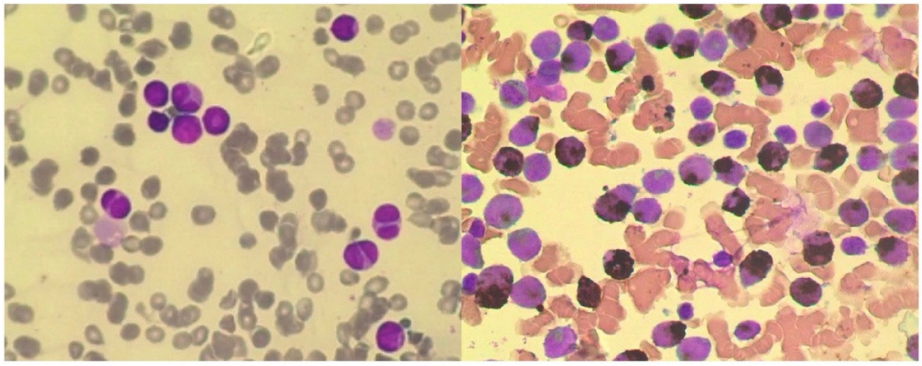

Hình 3. Hình thái tế bào khi tái phát trên lam tủy

3. BÀN LUẬN

Trường hợp lâm sàng này minh họa một kiểu hình AML ngày càng được chú ý là APL-like phenotype: HLA-DR âm tính, CD34 âm tính và không mang tổ hợp gen *PML::RARA*. Các nghiên cứu cho thấy nhóm AML với kiểu hình này có đặc điểm sinh học và phân tử tương đối đặc trưng [3-6].

DIC là một biểu hiện lâm sàng đáng chú ý của AML có APL-like phenotype. Trên nền bạch cầu tăng cao, nhóm AML này tăng nguy cơ lắng đọng fibrin và DIC [5,8]. Moon và cộng sự ghi nhận nhóm AML có HLA-DR âm tính có số lượng bạch cầu và tỷ lệ DIC cao hơn so với nhóm có HLA-DR dương tính (38,9% so với 11,3%, $p < 0,05$) [9]. Li và cộng sự ghi nhận DIC gặp ở 43,8% trường hợp CD34 âm tính/HLA-DR âm tính so với 7,5% nhóm còn lại (OR ≈ 6,2; $p = 0,005$) [5]. Ở NB của chúng tôi ghi nhận DIC rõ rệt (DIC theo ISTH = 8 điểm) với fibrinogen giảm và D-dimer tăng cao, đòi hỏi xử trí tích cực.

Về kiểu hình miễn dịch, APL điển hình đặc trưng bởi tán xạ bên (side scatter – SSC) cao và CD45 trung bình; dương tính CD33, MPO, CD117 nhưng âm tính HLA-DR và CD34, đôi khi biểu hiện CD2, CD56 [2]. Nghiên cứu trong nước của tác giả Nguyễn Phương Liên và Nguyễn Hồng Điệp trên 156 ca bệnh AML tại Bệnh viện Truyền máu Huyết học ghi nhận 36 ca (23%) có HLA-DR âm tính, trong đó hơn một nửa (19/36) không thuộc APL; nói cách khác, HLA-DR âm tính hiện diện ở nhiều phân nhóm AML và không còn được xem là tiêu chuẩn xác định APL về mặt dấu ấn miễn dịch [10]. Trên FCM, NB của chúng tôi có dấu ấn HLA-DR âm tính, CD34 âm tính, dương tính với CD33 và MPO, phản ánh trạng thái biệt hóa bị dừng ở giai đoạn gần tiền tủy bào [4,5]; song có một số đặc điểm không ủng hộ chẩn đoán APL như tế bào non có SSC thấp, CD11b âm tính – không phải kiểu hình điển hình của APL [2,10]. Tuy nhiên, do hình thái tế bào non gợi ý APL và đặc biệt là DIC rõ rệt nên việc khởi trị ATRA cấp cứu trong khi chờ kết quả sinh học phân tử là cần thiết, nhằm không bỏ sót một trường hợp APL thực sự [2,10].

Nền tảng di truyền học phân tử là yếu tố quan trọng của nhóm AML có APL-like phenotype. Khoảng một nửa số AML có đột biến *NPM1* mang kiểu hình trên FCM giống với APL (HLA-DR âm tính/CD34 âm tính) [3]. Gajendra và cộng sự ghi nhận nhóm CD34 âm tính/HLA-DR âm tính không phải APL có đột biến *NPM1* (67,8%) và *FLT3-ITD* (37,3%), nhiễm sắc thể đồ bình thường trong hầu hết ca bệnh trong nghiên cứu [3]; Li và cộng sự xác định *NPM1* là yếu tố liên quan mạnh nhất của kiểu hình miễn dịch này (OR ≈ 10,2) [5]. NB của chúng tôi với đồng đột biến *NPM1*/*FLT3-ITD* và nhiễm sắc thể đồ bình thường phù hợp với đặc điểm di truyền học phân tử của nhóm AML có kiểu hình này [3,5].

Tiên lượng của nhóm này cần được nhìn nhận theo hai phía. Ở giai đoạn sớm, tải lượng khối u cao, bạch cầu tăng và DIC khiến tiên lượng có thể kém hơn: ngay trong nhóm nguy cơ thuận lợi theo ELN, các ca CD34 âm tính/HLA-DR âm tính của Li và cộng sự có sống còn toàn bộ trung vị ngắn hơn rõ rệt (4,7 so với 36,4 tháng; p = 0,025) [5,8]. Điều này cho thấy cần kiểm soát tích cực biến chứng trong giai đoạn đầu điều trị. Ngược lại về dài hạn, nếu vượt qua giai đoạn nguy hiểm và điều trị tối ưu, nhóm này có thể đạt kết cục thuận lợi: Gajendra và cộng sự ghi nhận sống còn toàn bộ trung vị 20,4 tháng, dài hơn đáng kể so với nhóm CD34 dương tính/HLA-DR âm tính là 3,8 tháng (p = 0,015) [3]. Khác biệt giữa kết cục sớm và dài hạn gợi ý APL-like phenotype có thể mang giá trị tiên lượng. Về điều trị, điều này đặt ra vấn đề cá thể hóa: cân nhắc bổ sung thuốc ức chế FLT3 cho trường hợp *FLT3-ITD* dương tính, đánh giá vai trò của ghép tế bào gốc tạo máu và theo dõi sát bệnh tồn lưu tối thiểu. Diễn tiến của NB phù hợp với nhận định này: dù đạt lui bệnh hoàn toàn sau tấn công và duy trì qua 3 đợt hóa trị tăng cường, NB vẫn tái phát sau 12 tháng và tử vong.

Điểm mạnh của báo cáo là mô tả một trường hợp AML có đầy đủ các đặc điểm điển hình của APL-like phenotype: DIC rõ rệt trên lâm sàng, HLA-DR âm tính/CD34 âm tính, nhiễm sắc thể đồ bình thường, đồng đột biến *NPM1*/*FLT3-ITD*. Hạn chế là NB không được xét nghiệm NGS để khảo sát các đột biến đi kèm có thể ảnh hưởng tiên lượng [4,5]. Do đó cần có các nghiên cứu cỡ mẫu lớn nhằm làm rõ đặc điểm của AML có APL-like phenotype về lâm sàng, sinh học phân tử, phân tầng nguy cơ và điều trị.

Bảng 1. Tóm tắt đặc điểm chính về cận lâm sàng

Đặc điểm	Kết quả		
Huyết đồ	WBC: 177,8 $\times 10^9$/L	Hb: 8,4 g/dL	PLT: 28 $\times 10^9$/L
Phết máu ngoại biên	Tế bào non chiếm 80%, với hình thái nhân tách đôi, thể Auer, tế bào Faggot, nhuộm MPO dương tính mạnh		
Đông cầm máu	PT 22,0 giây (PT chứng 12,9 giây) APTT 34,2 giây (APTT chứng 32,0 giây) Fibrinogen 0,64 g/L D-dimer > 20 µg/mL Điểm DIC (theo ISTH): 8 điểm		INR 1,76
Tủy đồ	Kết luận: bạch cầu cấp dòng tủy, chưa loại trừ type M3.		
FCM	Dương tính: CD117, CD13, CD33, MPO, CD38, CD56 Âm tính: HLA-DR, CD34, CD11b, CD64, CD14, CD7, CD19, CD4, CD3 Không ghi nhận LAIPs		
Nhiễm sắc thể đồ	46,XX		
FISH	*t(15;17)(q24;q21)* âm tính		
RT-PCR	*MLL::AF9*, *AML1::ETO*, *CBFB::MYH11*, *PML::RARA âm tính*		
Giải trình tự gen Sanger	*NPM1* (+), *FLT3-ITD* (+), *CEBPA* (–)		
Phân tầng ELN 2022	Nguy cơ trung gian		

4. KẾT LUẬN

APL-like phenotype – HLA-DR âm tính, CD34 âm tính, thường đi kèm đột biến *NPM1*/*FLT3-ITD*, nhiễm sắc thể đồ bình thường và nguy cơ DIC – là một kiểu hình có thể gặp trong AML và dễ nhầm lẫn với APL. Việc nhận diện sớm, điều trị nâng đỡ tích cực và cá thể hóa là cần thiết; đồng thời cần thêm các nghiên cứu cỡ mẫu lớn để làm rõ hơn ý nghĩa của kiểu hình này trong phân tầng nguy cơ và chiến lược điều trị.

TÀI LIỆU THAM KHẢO

1. Döhner H, Weisdorf DJ, Bloomfield CD. Acute myeloid leukemia. *N Engl J Med*. 2015;373(12):1136-1152. doi:10.1056/NEJMra1406184
2. Fang H, Wang SA, Hu S, et al. Acute promyelocytic leukemia: immunophenotype and differential diagnosis by flow cytometry. *Cytometry B Clin Cytom*. 2022;102(4):283-291. doi:10.1002/cyto.b.22085
3. Gajendra S, Gupta R, Thakral D, et al. CD34 negative HLA-DR negative acute myeloid leukaemia: a higher association with *NPM1* and *FLT3-ITD* mutations. *Int J Lab Hematol*. 2023;45(2):221-228. doi:10.1111/ijlh.14007
4. Oelschlaegel U, Mohr B, Schaich M, et al. HLA-DRneg patients without acute promyelocytic leukemia show distinct immunophenotypic, genetic, molecular, and cytomorphologic characteristics compared to acute promyelocytic leukemia. *Cytometry B Clin Cytom*. 2009;76(5):321-327. doi:10.1002/cyto.b.20475
5. Li P, Liu L, Zhou F. A distinct subgroup of AML resembling the APL immunophenotype is associated with DIC. *BMC Cancer*. 2024;24(1):1576. doi:10.1186/s12885-024-13348-6

6. Muthu Krishnan AAA, Ho CSL, Mohd Tohit ER, Seman Z. Molecular and immunophenotyping characteristics of non-APML, CD34 and HLA-DR negative acute myeloid leukaemia. *Mal J Med Health Sci*. 2024;20(Suppl 11):10-15.

7. Döhner H, Wei AH, Appelbaum FR, et al. Diagnosis and management of AML in adults: 2022 recommendations from an international expert panel on behalf of the ELN. *Blood*. 2022;140(12):1345-1377. doi:10.1182/blood.2022016867

8. Uchiumi H, Matsushima T, Yamane A, et al. Prevalence and clinical characteristics of acute myeloid leukemia associated with disseminated intravascular coagulation. *Int J Hematol*. 2007;86(2):137-142. doi:10.1532/IJH97.06173

9. Moon H, Lee S, Huh J, Chung WS. Characteristics of acute myeloid leukemia without HLA-DR expression. *Korean J Lab Med*. 2007;27(5):313-317. doi:10.3343/kjlm.2007.27.5.313

10. Nguyễn Hồng Điệp, Nguyễn Phương Liên. Đánh giá vai trò của HLA-DR trong chẩn đoán bệnh bạch cầu cấp dòng tủy phân nhóm M3. *Tạp chí Y học Thành phố Hồ Chí Minh*. 2013;17(5):1-7.

ABSTRACT

NPM1/FLT3-ITD CO-MUTATED ACUTE MYELOID LEUKEMIA WITH AN APL-LIKE PHENOTYPE: A CASE REPORT AND LITERATURE REVIEW

Background: HLA-DR and CD34 negativity is generally regarded as characteristic of acute promyelocytic leukemia (APL). However, some cases of acute myeloid leukemia (AML) with *NPM1* mutations display an APL-like immunophenotype without the *PML::RARA* fusion. This pattern is termed the APL-like phenotype and is frequently associated with characteristic clinical and molecular features.

Case presentation: A 40-year-old woman presented with gingival bleeding, hyperleukocytosis and disseminated intravascular coagulation (DIC). Blast morphology (Auer rods, faggot cells, strong myeloperoxidase positivity) and the CD34-negative, HLA-DR-negative immunophenotype strongly suggested APL, and all-trans retinoic acid (ATRA) was started pending confirmatory tests. Fluorescence in situ hybridization with a *t(15;17)(q24;q21)* probe and RT-PCR for *PML::RARA* were both negative, excluding APL; Sanger sequencing identified *NPM1* and *FLT3-ITD* mutations. She received 7+3 induction without an FLT3 inhibitor and declined hematopoietic stem cell transplantation. She achieved complete remission, but the disease relapsed after 12 months and she died of severe infection.

Conclusion: AML with an APL-like phenotype (CD34-negative, HLA-DR-negative) and *NPM1*/*FLT3-ITD* co-mutation is frequently associated with DIC and can mimic APL. Early recognition and prompt molecular testing are essential, and the prognostic significance of this phenotype requires clarification.

Keywords: *acute myeloid leukemia; APL-like phenotype; HLA-DR negative; NPM1; FLT3-ITD; disseminated intravascular coagulation.*